Hommage de l'Auteur

Travail du Service et du Laboratoire
du Professeur agrégé Ch. WALTHER, chirurgien de l'Hôpital de la Pitié.

DES

ÉPIPLOÏTES CHRONIQUES

EN RAPPORT AVEC L'APPENDICITE

ET LA

COLITE CHRONIQUES

PAR

Le Docteur M. HALLER
Ancien interne des hôpitaux
et de la Maternité de Paris.

PARIS
G. STEINHEIL, ÉDITEUR
2, RUE CASIMIR-DELAVIGNE, 2

1912

The University Library
Leeds

Medical and Dental
Library

DES

ÉPIPLOÏTES CHRONIQUES

EN RAPPORT AVEC L'APPENDICITE

ET LA

COLITE CHRONIQUES

STORE
WI 5/5

30106 004196340

Travail du Service et du Laboratoire
du Professeur agrégé Ch. WALTHER, chirurgien de l'Hôpital de la Pitié.

DES

ÉPIPLOÏTES CHRONIQUES

EN RAPPORT AVEC L'APPENDICITE

ET LA

COLITE CHRONIQUES

PAR

Le Docteur M. HALLER
Ancien interne des Hôpitaux
et de la Maternité de Paris.

PARIS
G. STEINHEIL ÉDITEUR
2, RUE CASIMIR-DELAVIGNE, 2

1912

605676

AVANT-PROPOS

Division du sujet.

Ainsi que le titre l'indique, ce travail est consacré uniquement aux épiploïtes chroniques en rapport avec l'appendicite et la colite chroniques, épiploïtes mises en lumière par notre Maître M. Walther.

Nous laisserons donc complètement de côté les épiploïtes aiguës ou chroniques autres que celles qui entrent dans le sujet de notre thèse, qu'il s'agisse d'épiploïte herniaire, d'épiploïte abdominale par torsion, ou suite de résection d'épiploon lors d'une opération de hernie, de tuberculose de l'épiploon, de tumeur de l'épiploon, etc.

Les épiploïtes que nous envisageons, présentent des caractères anatomo-pathologiques absolument nets et leur appartenant en propre. Ce sont ces caractères, qui permettent de les reconnaître et qui justifient leur étude dans un groupe à part.

Nous ne nous conformerons pas au plan général des thèses, et au lieu de décrire dans l'ordre des traités classiques les chapitres successifs, il nous a semblé plus intéressant de présenter notre travail, — suivant en cela le conseil de notre Maître M. Walther, — en décrivant

d'abord avec détail ce que l'on voit, les caractères anatomo-pathologiques de ces épiploïtes, leurs différents aspects suivant leur degré d'évolution, etc., puis les faits que nous enseignent les observations cliniques; nous n'étudierons qu'ensuite les questions ayant trait à l'étiologie et à la pathogénie, encore obscure et qui réclame encore des recherches, des expériences, difficiles du reste à réaliser. Autrement dit, nous avons donné une extension très grande aux faits que l'on peut constater, soit par l'étude clinique, soit par l'examen anatomo-pathologique.

Dans un premier chapitre, nous présentons l'historique de la question, historique bien court, puisque la question est relativement récente et que les premiers travaux de M. Walther ne remontent pas à plus de 12 ans.

Le deuxième chapitre est consacré à l'étude de l'anatomie pathologique des épiploïtes chroniques.

Ce chapitre étant un des plus intéressants de la question, nous avons cherché à le développer en donnant toutes les descriptions d'une manière aussi détaillée que possible. Nous y avons traité, en rendant le texte plus clair par quelques figures schématiques d'après des cas observés, successivement les épiploïtes chroniques libres, dans un premier paragraphe; puis dans un deuxième, les épiploïtes chroniques adhérentes et là nous avons montré le siège de ces adhérences et leur disposition pour faciliter ainsi la compréhension des conséquences qui en découlent.

Les épiploïtes de l'angle colique droit, du côlon trans-

verse, du côlon ascendant et du cæcum ont été tout particulièrement étudiées; c'est là une question fort intéressante, et qui devrait occuper une large place dans l'histoire des colites chroniques.

Les caractères anatomo-pathologiques de ces épiploïtes bien établis, nous avons attiré l'attention sur la différence qui existe entre ces épiploïtes chroniques avec adhérences et les simples adhérences épiploïques sans épiploïte : adhérences épiploïques ne voulant nullement dire épiploïte chronique.

Dans un troisième paragraphe, nous avons donné une statistique portant sur 1.453 cas appartenant à notre Maître Walther et qu'il a bien voulu nous permettre de publier ici. Nous y avons établi la fréquence des lésions épiploïques rencontrées au cours des appendicites chroniques, soit chroniques pures, soit chroniques après crise aiguë. Enfin, dans le quatrième et dernier paragraphe de l'anatomie pathologique, nous avons donné les détails microscopiques de nos épiploïtes chroniques.

Au chapitre de l'anatomie pathologique fait suite celui de l'étude clinique, et là nous décrivons successivement la symptomatologie, l'évolution, le diagnostic.

Dans le chapitre de la symptomatologie, nous avons réparti les faits cliniques en trois groupes, répondant ainsi aux faits d'observation et nous avons cherché à dégager d'un ensemble symptomatique complexe un groupe de symptômes appartenant en propre aux épiploïtes. Nous avons cherché, au chapitre du diagnostic, à établir les données qui permettent le diagnostic com-

plémentaire d'une épiploïte compliquant une appendicite chronique.

Les deux chapitres suivants ont un développement moins grand. En effet, si l'étiologie de ces épiploïtes peut s'appuyer sur des faits d'observation, la pathogénie est encore obscure en beaucoup de points. Elle demande encore des expériences de laboratoire, difficiles à réaliser du reste, pour obtenir des cas analogues ou tout au moins se rapprochant un peu des faits cliniques. Peut-être lorsque la bactériologie des épiploïtes sera établie, pourra-t-on voir leur mode de production, la voie qu'ont suivie les agents infectieux ou toxiques. Si les veines de l'épiploon sont connues, les lymphatiques demandent encore à être étudiés, et plus tard on pourra peut-être mieux saisir le mécanisme de la production des lésions.

Dans le chapitre du traitement, nous avons indiqué la nécessité d'examiner toujours l'épiploon au cours d'une intervention pour appendicite, le mode d'examen, la façon dont on doit l'enlever, si on a constaté des lésions caractéristiques. Nous donnons ensuite les résultats immédiats et tardifs de l'épiploectomie prenant pour base la statistique de M. Walther présentée par lui au Congrès de chirurgie en octobre 1911.

Dans une deuxième partie, nous rapportons les observations. M. Walther a bien voulu nous communiquer les observations des malades opérés par lui en ville, pendant la durée de notre internat chez lui. Les autres observations ont été recueillies par nous, durant la même période, dans son service de l'hôpital de la Pitié.

Nous avons reproduit en 3 planches hors texte 3 dessins de la collection de M. Walther (dessins faits d'après nature immédiatement après la résection de l'épiploon).

Nous savons combien est chère à notre Maître cette question des épiploïtes; nous nous sommes efforcé de traduire sa pensée aussi fidèlement que possible. Qu'il veuille bien nous permettre de lui exprimer ici toute notre reconnaissance pour le grand honneur qu'il nous a fait, en nous permettant d'entreprendre cette étude, en mettant à notre disposition le matériel nécessaire pour le mener à bon fin, et aussi notre profonde gratitude pour tout ce qu'il nous a appris et fait pour nous.

PREMIÈRE PARTIE

CHAPITRE PREMIER

HISTORIQUE

La question des épiploïtes en rapport avec l'appendicite et la colite chroniques n'est pas de date ancienne, puisque le premier mémoire de M. Walther sur « une forme d'appendicite chronique : appendicite avec adhérences épiploïques » remonte à 1898. C'est au 12e Congrès de Chirurgie que M. Walther attira l'attention sur les adhérences épiploïques compliquant l'appendicite chronique soit primitive, soit consécutive à une crise aiguë. Les observations qu'il présenta alors étaient classées, au point de vue clinique et anatomo-pathologique en quatre groupes :

1° Adhérences épiploïques anciennes. Appendicite chronique à évolution latente sans aucune crise aiguë;

2° Adhérences épiploïques anciennes. Crise récente d'appendicite aiguë;

3° Appendicite à répétition, adhérences épiploïques

récentes. Poussées d'épiploïte simulant des crises d'appendicite;

4° Crise d'appendicite récente. Adhérences épiploïques récentes.

Dès ce moment, il attire l'attention sur la rareté relative des adhérences de l'épiploon à l'appendice lui-même; l'épiploon adhérent surtout au cæcum, au côlon ascendant, à la paroi abdominale, etc..., et cherche à dégager de l'ensemble clinique, complexe, incertain et vague, quelques points qui permissent au point de vue symptomatologique de reconnaître ces adhérences épiploïques : la douleur, les troubles dyspeptiques, la dilatation de l'estomac et d'une portion du côlon; la douleur à la pression sur le côlon ascendant avec retentissement à l'ombilic (signes de présomption). L'existence d'une tuméfaction allongée suivant le côlon ascendant (signe ayant une valeur séméiologique très grande). Ces signes cliniques s'expliquent grâce aux constatations anatomo-pathologiques : tiraillement par les adhérences sur l'estomac, abaissement de cet organe, coudure exagérée du côlon, etc.

Levrey, dans sa thèse inaugurale : *Du rôle de l'épiploïte aiguë ou chronique* (*adhérences épiploïques*) *au cours des appendicites* (Paris 1899), inspirée par M. Walther, reprend et complète cette très intéressante étude clinique et anatomo-pathologique. La même année, à la Société anatomique de Paris, M. Letulle communique le résultat de l'examen histologique des pièces, qui lui furent confiées par M. Walther.

Dans une série de présentations de pièces d'épiploon

et de discussions à la Société de chirurgie de Paris (1900, 1902, 1905, 1911), M. Walther montre les différents types d'épiploïte chronique et le rapport qu'il existe entre ces épiploïtes, l'appendicite et la colite chroniques. Il attire l'attention sur ce fait, que l'épiploïte peut également être due à la colite chronique, comme le démontrent les observations où l'épiploïte s'est développée et a évolué après l'ablation de l'appendice. Mais, cette épiploïte, une fois constituée, entretient à son tour la colite, qui ne peut guérir radicalement que lorsqu'elle est traitée après l'ablation de l'épiploon, dont les lésions de sclérose accentuée entretiennent la colite.

Dans une communication faite en 1900 à la Société de chirurgie sur : « Des troubles digestifs dans l'appendicite chronique. Rôle de l'infection et des épiploïtes », M. Walther insiste à nouveau sur le rôle que jouent les adhérences épiploïques dans la production de ces troubles digestifs et étudie à nouveau les différentes formes d'épiploïte avec adhérences. Il insiste sur ce fait extrêmement intéressant, à savoir, que les adhérences épiploïques peuvent se produire à distance, loin de l'organe qui a été le point de départ des lésions et, sur les 18 cas d'adhérences épiploïques rencontrés au cours de 83 opérations pour appendicite, 3 fois seulement l'épiploon adhérait à l'appendice.

Il arrive, en ce qui concerne ces épiploïtes avec adhérences, aux conclusions suivantes :

1° « Des poussées d'épiploïte peuvent se produire dans ces adhérences, et cela après que l'appendice est sclérosé, que l'appendicite est éteinte, ou même que

l'appendice a été enlevé », simulant ainsi le tableau clinique d'une véritable crise d'appendicite.

2° « Les adhérences anciennes, avec transformation fibreuse de l'épiploon, peuvent se développer aussi bien au cours de l'évolution de l'appendicite chronique d'emblée qu'après des crises aiguës de péri-appendicite ». Les vieilles adhérences provoquent des tiraillements et des coudures de l'intestin, et c'est l'exagération de la coudure de l'angle droit du côlon qu'on observe le plus souvent. « Le côlon transverse peut être maintenu solidement par un épiploon rétracté et comme sclérosé contre le côlon ascendant ». L'estomac peut également être tiraillé par un épiploon rétracté et adhérent au cæcum et au côlon ascendant au point que, dans deux cas, on a pu rencontrer la grande courbure sous la lèvre interne de l'incision iliaque.

Une part des troubles digestifs que présentent les malades peut être rapportée « à la coudure de l'intestin, à la gêne mécanique qu'entraînent ces adhérences en même temps qu'aux douleurs qu'elles provoquent ».

Pour éviter donc des accidents tardifs de l'épiploïte chronique avec rétraction, M. Walther conseille l'ablation de l'épiploon adhérent.

En 1902, à la suite de la communication de M. Quénu, à la Société de chirurgie, sur le rôle de l'angle colique gauche dans les occlusions intestinales, l'importance prédominante des petites brides péricoliques, M. Walther montre un dessin schématique d'un épiploon atteint d'épiploïte chronique, et où il existait en même temps 4 brides péricoliques autour du côlon transverse. Il

appuie l'opinion de M. Quénu sur la fréquence des lésions à distance, loin du foyer intestinal d'infection et rappelle sa statistique, présentée en 1900, où des adhérences épiploïques avec l'appendice n'existaient qu'un petit nombre de fois.

Dans les thèses de Rastouil et de Wagon, on trouve quelques observations d'épiploïte au cours d'appendicite chronique.

Dans un mémoire inspiré par M. Walther pour le concours de la médaille d'or de l'internat, M. Descomps, réunit 36 cas d'épiploïtes chroniques observées pendant son année d'internat chez M. Walther.

La thèse de Leroy sur les épiploïtes en général, s'occupe trop peu des épiploïtes qui nous intéressent, qui ne sont, en somme, que signalées, alors que les épiploïtes herniaires sont surtout étudiées.

Au XIXe Congrès de chirurgie, en 1906, dans une communication intitulée : Des épiploïtes chroniques, M. Walther insiste surtout sur les épiploïtes chroniques libres qui s'observent au cours des appendicites et colites chroniques et qui peuvent, comme les épiploïtes avec adhérences, entretenir des troubles gastro-intestinaux, alors même que l'épiploon ne présente aucune adhérence avec les organes voisins. Dès lors, la pathogénie de ces troubles gastro-intestinaux se trouve donc éclaircie en quelque sorte; ce ne sont pas seulement les adhérences épiploïques qui doivent être incriminées, ce sont toutes les altérations chroniques de cet épiploon.

M. Walther étudie les caractères distinctifs qui per-

mettent de différencier ces épiploïtes chroniques en rapport avec les appendicites et les colites chroniques d'avec les épiploïtes subaiguës et d'avec les adhérences qui restent comme les reliquats d'une inflammation plus ou moins éloignée en voie de régression. C'est là où il décrit l'anatomie pathologique de ces épiploïtes et donne une classification des lésions histologiques d'après les 24 épiploons examinés avec Beaujard.

Nous citons enfin, pour finir ce cours exposé historique de la question, les quelques travaux récents sur les péricolites membraneuses (Jackson, Duval, J. Ch. Roux) dont l'histoire est, croyons-nous, en partie, étroitement liée à celle des épiploïtes ; les mémoires de Lederet, Zésas. Szerzynski sur l'inflammation de l'épiploon ; la communication de M. Walther au Congrès de Budapest.

En fin, dans son rapport sur l'appendicite chronique au XXIVe Congrès de chirurgie (octobre 1911), M. Walther insiste à nouveau sur l'épiploïte qui complique souvent l'appendicite chronique :

« Il faut toujours, dit-il, reséquer l'épiploon altéré, parce que, laissé en place, il entretient la colite, même en l'absence d'adhérences, de brides, de coudures ; libérer les adhérences, les brides surtout qui enserrent ou coudent le côlon transverse, le côlon ascendant, le cæcum, les lames péritonéales qui voilent et compriment le côlon ascendant, le cæcum ; la lame fibreuse qui accole et immobilise les deux portions du côlon.

Il faut donc toujours « faire la toilette du côlon » par cette série de petites opérations, souvent longues, labo-

rieuses, minutieuses, mais qui me semblent le complément indispensable de l'appendicectomie, car elles me paraissent modifier très heureusement le pronostic thérapeutique, sans aggraver le pronostic opératoire ».

CHAPITRE II

ANATOMIE PATHOLOGIQUE

L'étude anatomo-pathologique des épiploïtes chroniques en rapport avec l'appendicite et la colite chroniques présente un intérêt capital. Il y a effectivement des lésions caractéristiques de ces sortes d'épiploïtes, caractères distinctifs, qui nous permettront de ne pas les confondre avec les épiploïtes qu'on peut rencontrer dans les hernies, les éventrations, les lésions des organes du petit bassin ayant déterminé des adhérences épiploïques autour d'un foyer infectieux. Nous décrirons donc en détail les lésions appartenant à ces sortes d'épiploïtes chroniques, qui ont été étudiées pour la première fois par M. Walther, et sur lesquelles il a insisté dans ses diverses communications.

Il y a lieu de grouper les épiploïtes chroniques que nous envisageons en deux groupes, suivant que l'épiploon, chroniquement malade, se trouve libre dans la cavité abdominale, n'ayant contracté aucune adhérence de par ses bords, ni avec la paroi, ni avec des organes voisins. A ce groupe fera suite celui qui a trait aux épiploïtes

chroniques adhérentes, et là, nous montrerons le siège de ces adhérences, qui permettra de comprendre les conséquences cliniques qui en découlent.

I. — Epiploïtes chroniques libres.

L'épiploïte chronique libre peut se présenter à l'examen macroscopique sous des aspects différents, suivant le degré de l'ancienneté de l'épiploïte. On peut, du reste, sur un même épiploon constater la coexistence de ces différentes lésions à des stades différents de leur évolution.

Au début, à un stade initial de l'épiploïte chronique, ce qui permet de la reconnaître, c'est la coloration spéciale de ce repli péritonéal : c'est *sa teinte rosée*. Celle-ci peut se présenter différemment : tantôt elle est généralisée à tout l'épiploon, ce qui est rare; le plus souvent cette teinte rosée occupe une partie de l'étendue de l'épiploon et le plus souvent sa moitié ou son tiers droit seulement. Il n'est pas rare de la rencontrer sous forme de placards plus ou moins espacés, du moins tout au début de l'évolution de l'épiploïte chronique, placards qui s'étendent volontiers le long des vaisseaux de l'épiploon.

A un stade plus avancé, à cette coloration rosée s'ajoutent les *plaques granitées de Walther*. Comme la teinte rosée, ces plaques sont caractéristiques de l'épiploïte chronique et marquent, ainsi que nous le disions, un pas de plus dans l'évolution des lésions. Ces plaques granitées ont une coloration d'un rouge vif qui tranche avec le reste de l'épiploon. Leurs dimensions sont éga-

lement variables suivant les cas, et comme la lésion initiale, elles se présentent tantôt isolées les unes des autres, tantôt au contraire groupées pour se confondre plus tard. Au toucher, ces plaques donnent une sensation spéciale; elles sont granuleuses et si les lésions sont plus avancées, on a la sensation, par le toucher, de véritables petits grains de plomb accolés les uns aux autres. Rarement, ces plaques occupent toute l'étendue de l'épiploon et, le plus souvent, on les rencontre au niveau de la partie droite de ce repli.

Tout au début, il n'est pas rare de voir les plaques granitées se localiser, s'étendre au niveau du bord libre de l'épiploon, souvent de la moitié droite de ce bord. C'est là que l'on trouvera alors la lésion appelée par M. Walther : la *traînée de bordure*. Au niveau de cette traînée de bordure, la palpation permettra de faire des constatations intéressantes. Alors qu'en effet à gauche, le bord libre de l'épiploon présente sa coloration jaune habituelle et sa consistance de souplesse normale, à droite, au contraire, là où siège cette traînée de bordure de Walther, la palpation permet de constater d'une part, l'épaississement de ce bord; d'autre part l'existence de ces plaques granitées que nous avons signalées plus haut.

L'épiploon atteint d'épiploïte chronique perd effectivement sa souplesse habituelle ; il devient plus consistant, plus dur et lorsque les lésions sont plus avancées, il donne au palper une véritable sensation de cuir, allant même parfois jusqu'à la consistance ligneuse. Cette consistance est due aux lésions de sclérose plus avancée

qui rétractent ainsi l'épiploon en le condensant. Si, au début, cette sensation de cuir existe uniquement au niveau de la partie droite du bord libre, *épaississement de bordure de Walther*, plus tard, elle peut s'étendre à toute la moitié droite de l'épiploon qui se trouve ainsi rétractée, condensée contre la partie correspondante du côlon transverse et, le plus souvent contre l'angle colique droit, comme nous le verrons plus loin.

Sur les deux faces de l'épiploon ou sur l'une d'entre elles seulement, face antérieure, ou *le plus souvent face postérieure*, il n'est pas rare de rencontrer des petites *brides fibreuses* étendues sur des distances variables, s'entrecroisant dans tous les sens, ou formant parfois des sortes de ponts fibreux d'une longueur minime en général, adhérant seulement par leurs extrémités, libres sur le reste de leur étendue. Ces bandelettes existent, comme nous le disions plus haut, *plus fréquemment sur la face postérieure de l'épiploon*; il faut donc les rechercher à ce niveau en retournant le repli péritonéal. L'entrecroisement de ces bandelettes fibreuses, entrecroisement qui se fait en tous les sens, aboutit ainsi à la formation de ce que M. Walther appelle les *nœuds de rétraction*. Ces nœuds de rétraction, en déterminant le plissement de l'épiploon, celui-ci à son tour, peut déterminer des plicatures du côlon transverse et on comprend facilement la conséquence qui en découle pour la circulation du contenu intestinal.

Les plaques granitées que nous venons d'étudier peuvent se réunir les unes aux autres pour former des masses volumineuses, dures, grenues, des *noyaux*

d'épiploïte chronique où prédomine surtout du tissu scléreux. Mais c'est au niveau de ces noyaux qu'on peut quelquefois rencontrer le siège d'une inflammation subaiguë. On les trouve alors d'une coloration rouge vif, plus marquée, témoignant ainsi de leur inflammation récente. Ces poussées subaiguës au cours d'une épiploïte chronique, peuvent survenir à la suite de petites infections intestinales nouvelles et déterminer alors cliniquement de la douleur, de la défense musculaire, des vomissements, une ascension thermique, en somme, le tableau clinique d'une crise d'appendicite, et alors qu'à l'opération on ne trouve dans ces cas aucune poussée aiguë récente du côté de l'appendice, on tombe par contre sur ces noyaux d'épiploïte subaiguë sur le compte desquels on doit mettre les symptômes cliniques constatés. Du reste, après l'ablation de l'appendice, les poussées subaiguës survenant au cours d'une épiploïte chronique, peuvent simuler absolument une crise de pseudo-appendicite, ainsi que nous le verrons à l'étude clinique, et dans ces cas, on trouve à l'opération, du côté de l'épiploon les lésions que nous venons de décrire.

Nous venons de voir que les plaques granitées étaient le siège d'une inflammation chronique aboutissant à la formation d'un tissu de sclérose. Lorsque ces lésions de sclérose sont très avancées, lorsque ces plaques ne sont constituées que par du tissu de sclérose pure, ancienne, elles prennent l'aspect de plaques *nacrées* caractéristiques.

Certains épiploons atteints d'épiploïte chronique

présentent une vascularisation extrêmement marquée ; ce sont des formes congestives de l'épiploïte, à gros vaisseaux, à grosses veines gorgées de sang, qui sont tout à fait remarquables comme aspect. Par contre, on peut rencontrer sur d'autres épiploons, à lésions d'épiploïte plus ancienne, à sclérose plus avancée, des vaisseaux très peu marqués, des veines atrophiées.

M. Walther a présenté à la Société de chirurgie en 1906 un épiploon avec des foyers hémorrhagiques multiples présentant l'aspect de véritables dilatations ampulaires. Or, ainsi qu'il nous l'a communiqué, il s'agissait là, non pas de dilatations vasculaires, mais bien de véritables foyers hémorrhagiques. Ces foyers hémorrhagiques peuvent en effet se rencontrer sur des épiploons atteints d'épiploïte chronique ; ils ont alors de dimensions différentes depuis un grain de millet jusqu'à une lentille et même plus ; ils se groupent souvent en placards qui siègent, comme toutes les autres lésions, sur la moitié droite de l'épiploon. Nous avons eu l'occasion d'en observer un cas très net (Obs. n° 25), où le semis hémorrhagique occupait l'épiploon tout près de l'angle droit et tout le long de son bord droit.

Mais à côté de ce piqueté hémorrhagique, on peut quelquefois rencontrer sur des épiploons atteints d'épiploïte chronique des foyers hémorrhagiques beaucoup plus volumineux. Nous reproduisons dans une des planches hors texte, un épiploon de la collection de M. Walther, où ces lésions se présentent avec une netteté remarquable sous forme de gros grains, analogues aux grains de raisins, de coloration noire, de forme

sphérique, disséminée dans toute l'étendue de l'épiploon. Ces grains ne sont pas de simples dilatations vasculaires, non pas de varices ampulaires, comme on serait tenté de le croire, mais bien des véritables kystes sanguins résultant de ruptures vasculaires se faisant dans les mailles du tissu cellulaire de l'épiploon. Leur forme, absolument arrondie, est un de leurs caractères importants, embrassant ainsi la forme des mailles cellulaires de l'épiploon (planche II).

Il n'est pas rare de rencontrer des épiploons atteints d'épiploïte chronique surchargés de graisse; il peut y avoir simplement surcharge graisseuse, qui à elle seule constitue une dégénérescence de ce repli péritonéal et aussi, en même temps, des lésions chroniques que nous avons étudiées. Ces épiploons, extrêmement gras, par leur poids, déterminent des tiraillements sur le côlon transverse et par son intermédiaire, sur la grande courbure de l'estomac.

Au cours de la description des lésions d'épiploïtes chroniques que nous venons de faire, nous avons eu l'occasion d'insister souvent sur leur siège au niveau de la moitié droite de l'épiploon. C'est, qu'en effet, si ces lésions peuvent se rencontrer sur toute l'étendue de l'épiploon, au niveau de sa partie médiane, il est plus fréquent de les rencontrer sur sa moitié droite. C'est là en effet où on trouvera la teinte rosée, les plaques granitées, les nœuds de rétraction, la consistance de cuir, ramassant ainsi la moitié droite de l'épiploon en un paquet plus ou moins rétracté, plaqué contre la portion

correspondante du côlon transverse. Cette rétraction pourra accentuer l'angle droit du côlon et on comprend les conséquences qui en découlent pour la circulation intestinale. D'autres fois, l'épiploon complètement ratatiné, épaissi et rétracté, est plaqué contre cet angle colique droit.

Mais si la fréquence des lésions à droite est incontestablement grande, on peut néanmoins quelquefois rencontrer des lésions portant sur tout l'épiploon, comme nous le disons plus haut, autrement dit des épiploïtes totales, par sclérose portant sur toute l'étendue de ce repli péritonéal. L'épiploon est alors très réduit, très rétracté, ratatiné près de son insertion colique et sur toute son étendue. Nous reproduisons dans une des planches hors texte un type de ces épiploïtes totales par sclérose de toute l'étendue de l'épiploon. Cet épiploon avait en plus une particularité assez curieuse : il était bourré de petits points noirs, que l'examen histologique a montré être de petits grains de charbon. Il provient d'une malade qui, pendant 20 ans, avait pris journellement de la poudre de charbon de Belloc. M Walther n'a rencontré cette particularité qu'une seule fois, et c'est cet épiploon que nous reproduisons (Planche I).

Faisons enfin remarquer que les lésions de l'épiploïte chronique que nous venons de décrire, se voient très nettement, l'épiploon étant en place, et qu'une fois l'épiploon enlevé, ces lésions paraissent moins nettes. D'autre part, surtout s'il s'agit de lésions au début, il faut pour bien se rendre compte, comparer la moitié

droite de l'épiploon, *partie malade*, à la moitié gauche, *partie saine*, et c'est en faisant cette comparaison qu'on pourra mieux apprécier la première. Enfin, nous avons vu que les petites brides s'entrecroisant dans tous les sens, existaient surtout à la *face postérieure* du repli péritonéal, plus ou moins près de son insertion colique; c'est donc *là* qu'il faudra les chercher, en attirant l'épiploon au dehors, en le renversant et en examinant cette face postérieure.

Tels sont les caractères des épiploïtes chroniques libres; voyons maintenant le groupe des épiploïtes chroniques adhérentes.

II. — Epiploïtes chroniques adhérentes.

Si l'épiploïte chronique libre peut engendrer une série de troubles, que nous envisagerons au chapitre clinique, ces troubles sont encore plus marqués et prennent un caractère tout particulier, lorsqu'aux lésions déjà étudiées s'ajoute une série d'adhérences, que l'épiploon chroniquement malade peut contracter.

Ce sont ces adhérences que nous nous proposons d'étudier ici. Il est bien entendu qu'il ne s'agit pas là simplement d'adhérences épiploïques sans lésion spéciale de l'épiploon, mais bien des épiploons portant des lésions caractéristiques que nous venons d'étudier longuement au chapitre précédent et qui, en plus de ces lésions ont contracté des adhérences soit avec le péritoine pariétal, soit avec les organes voisins, déterminant ainsi un changement dans les rapports normaux des organes

intra-abdominaux, changement qui tient sous sa dépendance la série des symptômes, que présentent les malades, qui en sont porteurs. Nous envisagerons successivement les adhérences de l'épiploon chroniquement malade avec le péritoine pariétal d'abord, puis les adhérences avec les organes intra-abdominaux.

A. — Avec le *péritoine pariétal*, l'épiploon peut contracter des adhérences en des points variables; ces adhérences peuvent siéger au niveau et au tour de l'ombilic; mais les adhérences périombilicales sont tout à fait exceptionnelles. Plus souvent, on peut rencontrer un paquet épiploïque adhérent au péritoine pariétal antérieur, au devant du cæcum, au devant du côlon ascendant sur une hauteur variable de 4 à 6 centimètres et plus, et sur une largeur pouvant atteindre la paume de la main. C'est dans ces cas que, cliniquement, on a constaté, par la palpation, l'existence dans la fosse iliaque droite d'un gâteau épiploïque. D'autres fois, c'est avec le péritoine pariétal latéral ou postérieur que ces adhérences épiploïques s'établissent et déterminent des douleurs à sièges variables. Enfin, on peut rencontrer des adhérences avec la paroi de la fosse iliaque interne, avec les parois du petit bassin, ou encore avec le pubis. Ces adhérences bas situées tiraillent sur le côlon transverse et, par l'intermédiaire du ligament gastro-colique sur la grande courbure de l'estomac en l'abaissant fortement. M. Walther a signalé deux observations où l'estomac apparaissait sous la lèvre interne de l'incision latérale de l'abdomen (incision de Roux), et dans une observation de Paul Delbet (in thèse de Levrey), l'es-

tomac avait sa grande courbure dans le voisinage du pubis.

Le degré de ces adhérences pariétales est variable ; tantôt ce sont des adhérences molles, faciles à détruire

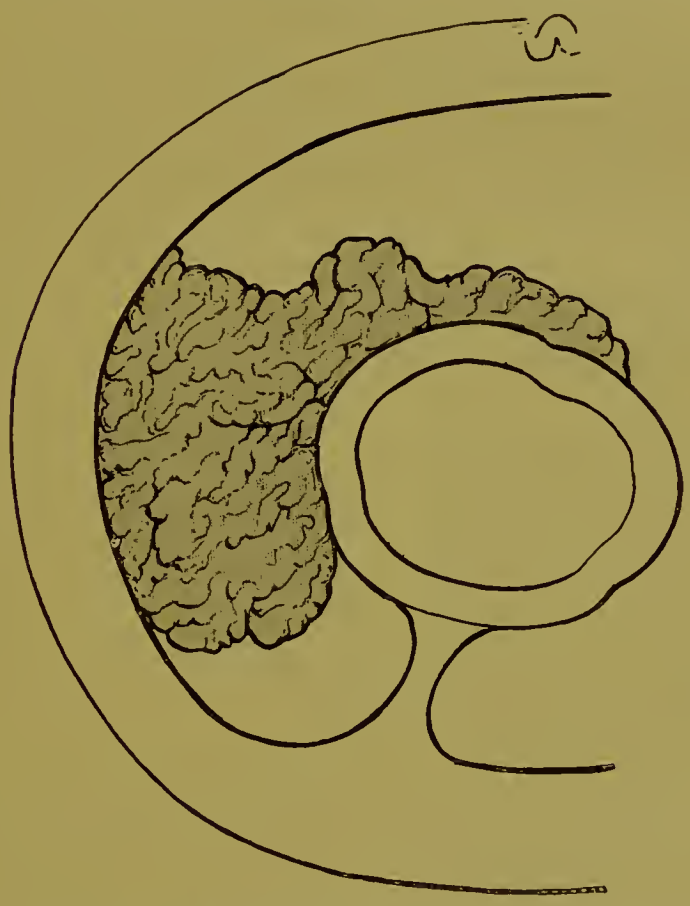

Fig. 1. — Coupe horizontale schématique montrant l'adhérence antérieure de l'épiploon à la paroi abdominale au devant de l'angle colique droit, ayant nécessité l'emploi du bistouri pour être libérées. — Collection de M. Walther. 1910 N° 89. Opération le 11 juin 1910. Obs. 53.

avec le doigt; tantôt, au contraire, ces adhérences sont fibreuses et nécessitent pour leur libération l'emploi du bistouri. La figure 1 représente le schéma d'un cas rencontré d'adhérences de l'épiploon au péritoine pariétal

antérieur et latéral au-devant de l'angle colique droit, adhérences serrées ayant nécessité l'emploi du bistouri.

C'est encore dans ce groupe d'adhérences pariétales qu'il faut placer une variété importante qui se présente de la façon suivante : toute la partie droite du grand épiploon, atteinte d'épiploïte chronique, se ramasse en un gros paquet, plus ou moins dur, résistant, passe au devant de l'angle colique droit, qu'elle plaque contre le plan postérieur et file en haut et en arrière pour aller s'insérer au devant du rein droit sous le foie. C'est ce que M. Walther appelle *la bride prérénale* (Voyez fig. 6). La présence de cette bride rénale explique, dans certains cas, les douleurs lombaires qu'accusent les malades atteints d'épiploïte chronique, douleurs qui font plutôt penser à une affection rénale. Les rapports qu'elle affecte avec l'angle colique droit, qu'elle comprime, nous explique aussi les modifications qui peuvent survenir du côte du cæcum et du côlon ascendant (stase cæcale, distention du cæcum, typhlatonie, etc.).

B. — Les adhérences de l'épiploon avec les organes intra-abdominaux sont variables, mais celles qu'on rencontre le plus fréquemment et qui sont, du reste, de beaucoup les plus importantes, ce sont les adhérences que contracte l'épiploon avec la moitié droite du gros intestin.

a) Au niveau du *côlon transverse*, les adhérences présentent une morphologie un peu spéciale sur laquelle a longuement insisté M. Walther et qui expliquent les déformations et les diminutions du calibre de ce seg-

ment du gros intestin avec les conséquences qui peuvent en découler.

Deux sortes d'anneaux, d'importance et de formation différentes, peuvent se rencontrer au niveau du côlon transverse. Nous allons les envisager successivement :

Des brides parties de la face postérieure de l'épiploon près de son insertion colique, passent sur la face antéro-inférieure du côlon transverse, la contournent et vont s'insérer sur le feuillet inférieur du méso côlon transverse au ras du bord intestinal de ce méso; il résulte de cette disposition un anneau qui enserre l'intestin. On peut voir plusieurs anneaux formés par ces brides péricoliques, échelonnées à une distance variable de un ou plusieurs centimètres. D'autres fois ces sortes d'anneaux péricoliques sont constitués aux dépens de brides partant de la face postérieure de l'épiploon et allant rejoindre une des franges graisseuses, des franges épiploïques du côlon qui vont pour ainsi dire à sa rencontre.

Mais à côté de cette première variété d'anneaux péricoliques, il peut exister autour du côlon transverse des adhérences du grand épiploon lui-même ayant une morphologie un peu spéciale : c'est, en effet, une languette formée aux dépens de l'épiploon lui-même, très altéré, granité, qui se détachant du reste du repli péritonéal va grimper sur la face antéro-inférieure du côlon transverse, adhérer très intimement à l'intestin et progresser à la manière d'un ptérygion, plus ou moins loin sur cette face, parfois la contourner complètement pour aller jusqu'au feuillet inférieur du méso côlon transverse tout près du bord intestinal. Cette fois, il en résulte un

anneau péricolique, constitué non plus par des brides, mais bien par du tissu épiploïque lui-même adhérant à l'intestin épiploon très malade, très altéré, ayant un aspect granité absolument caractéristique.

La figure n° 2 rend très bien compte de ces deux variétés différentes d'anneaux péricoliques autour du côlon

Fig. 2. — Epiploon ayant de petites lésions scléreuses d'épiploïte chronique. — Sous le côlon transverse, anneaux formés par l'adhérence de l'épiploon à des franges épiploïques très longues. — Un peu plus à droite, épiploon collé sur le côlon en ptérygion. — Collection de M. Walther 1910, N° 30. Opération le 12 février 1910. Obs. 49.

transverse ; c'est un schéma répondant à un des cas rencontré au cours d'une opération pour fibrome et appendicite chronique.

Sur la figure 3, on peut voir des anneaux péricoliques enveloppant le côlon, échelonné à petite distance et constitué par des adhérences entre les languettes épiploïques en ptérygion et les franges graisseuses de l'in-

Fig. 3. — Péricolite intense près de l'angle droit. — Epip'oïte et enveloppement du côlon transverse par franges épiploïques adhérentes, allant se coller à l'épiploon ptérygion. — Collection de M. Walther 1910, N° 113. Opération le 7 juillet 1910. Obs. 54.

testin allant à la rencontre de ces languettes et s'accolant à elles.

M. Walther insiste beaucoup sur la disposition très spéciale et encore peu connue de ces languettes de tissu épiploïque malade qui rampent ainsi sur le côlon transverse. Il insiste également sur la différence capitale qui existe entre ces deux sortes d'anneaux péricoliques, et sur leur mode d'action différent sur la paroi intestinale.

L'intestin sous-jacent aux anneaux, constitués par de simples brides péricoliques ou par l'union d'une bride à une frange graisseuse, à une frange épiploïque du gros intestin, ne présente aucune altération de sa paroi; il est bridé ou coudé, mais l'anneau une fois sectionné, l'intestin est libéré et sa paroi n'a rien, ne présente aucune altération.

Il n'en est plus de même lors de la présence des languettes épiploïques sclérosées; l'intestin sous-jacent se trouve altéré. Il existe toujours une réunion intime entre le tissu épiploïque qui rampe en ptérygion sur le côlon et la paroi intestinale. La libération de ces languettes épiploïques est en effet dans certains cas très difficile et nécessite l'emploi du bistouri. La paroi intestinale se trouve altéré : dans un premier degré on peut constater simplement la surface de l'intestin, sous-jacente à la languette épiploïque, légèrement cruentée, mais l'intestin reprend vite sa forme normale; dans un deuxième degré, l'intestin, après libération de la languette épiploïque, reste légèrement retréci et par la palpation on sent un véritable anneau de sclérose dans la portion sous-jacente à l'épiploon libéré ; un degré de plus et cet

anneau de sclérose est plus marqué constituant un véritable rétrécissement définitif de l'intestin.

Que plusieurs brides péricoliques soient à petite distance les unes des autres, elles peuvent quelquefois se trouver réunies par une lame de néo-formation et constituer ainsi un véritable *tunnel* autour du côlon transverse sur une étendue plus ou moins grande. De même les languettes épiploïques qui rampent sur le côlon transverse peuvent avoir une longueur de quelques centimètres et constituer non plus un simple anneau, mais un véritable tunnel péricolique.

De ce qui vient d'être dit, on comprend l'importance des connaissances des lésions péricoliques et surtout l'importance de ces languettes épiploïques déterminant cette altération de l'intestin sous-jacent, faits sur lesquels M. Walther a le premier attiré l'attention en montrant la différence de gravité entre les deux variétés d'anneaux péricoliques.

b) *L'angle colique droit* est le siège particulièrement fréquent des adhérences épiploïques. Déjà, en étudiant le premier groupe, les épiploïtes libres, nous avons signalé le siège fréquent des lésions au niveau de la partie voisine de cet angle. Nous avons vu comment cet angle pouvait être très exagéré du fait d'une épiploïte ancienne, d'une sclérose avancée de toute la moitié droite de l'épiploon; enfin, en étudiant la bride prérénale, nous avons vu, que celle-ci cravatait l'angle droit en le plaquant contre le plan postérieur. Mais en plus de ces faits, on peut rencontrer à son niveau des adhérences marquées, déterminant des déformations de

Fig. 4. — Epiploon énorme, rouge, granité, épais, dur, ligneux, adhérant à la paroi abdominale antérieure au devant de l'angle droit du côlon sur la largeur de la moitié de la paume de la main. Adhérences très serrées qui doivent être libérées au bistouri. Résection de l'épiploon, moitié droite, en 17 pédicules, résection difficile surtout au niveau de l'angle droit, complètement enveloppé de la masse d'épiploïte formant une véritable tumeur très friable, saignante. — Collection de M. Walther, 1910, n° 89. Opération le 11 juin 1910. Obs. 53.

cet angle, d'où des modifications morphologiques importantes à connaître.

Ces adhérences peuvent se présenter de diverses manières :

Fig. 5. — Epiploon très gros, très gras, très rouge, très dur, adhérant à la paroi au niveau de l'incision. L'épiploon très enflammé est plaqué en masse sur la moitié droite du côlon transverse et le côlon ascendant. Libération très pénible. Résection de la moitié droite de l'épiploon en 20 pédicules. Tout le côlon ascendant et l'angle droit du côlon étaient littéralement enserrés dans une gangue d'épiploïte. — Collection de M. Walther 1908, n° 20. — Opération le 13 février 1908.

On peut trouver sur la face antérieure de l'angle droit des adhérences intimes entre cette face et la partie toute supérieure du bord droit du grand épiploon. Mais ce qui se trouve le plus souvent c'est une adhérence épiploïque en masse qui vient ainsi se coller contre cet angle droit et les segments intestinaux voisins, partie supérieure du côlon ascendant et partie toute initiale du côlon transverse. Tous ces segments intestinaux se trouvent ainsi enserrés comme dans une sorte de gangue d'épiploïte, qui enveloppe ainsi complètement l'angle droit. Les figures 4 et 5 sont des schemas se rapportant justement à des cas semblables de masse d'épiploïte chronique plaquée contre l'angle droit et les segments intestinaux voisins.

D'autrefois il existe des brides fixant la partie toute supérieure de l'angle colique droit à la face inférieure du foie, brides et lames de néoformation en rapport avec une infection péritonéale localisée à ce niveau. Pour Tripier et Paviot, ces néoformations seraient en rapport avec une infection de la vésicule biliaire; cependant, on peut également les rencontrer dans l'appendicite avec colite chronique, alors que, dans ces cas, la vésicule biliaire examinée au moment de l'opération ne présentait aucune lésion (Obs. n° 29). Peu importe, du reste, le point de départ de l'infection, le fait anatomique existe et on peut le rencontrer aussi bien au cours des infections vésiculaires déterminant une péritonite plastique sous-hépatique, sur laquelle ont insisté les auteurs cités plus haut, et aussi au cours des appendicites avec colite chronique, faits sur lesquels a insisté

M. Walther. La question pathogénique est dans certains cas beaucoup plus complexe, comme nous le verrons plus loin à propos de l'étiologie, car l'appendicite chronique, et la colite chronique, peuvent compliquer la cholélithiase.

On peut encore trouver, au niveau de l'angle colique droit, une déformation spéciale sur laquelle insiste M. Walther et qui consiste en ceci : On sait que la première portion, portion initiale, partie droite du côlon transverse, présente un trajet descendant et se trouve, sur une étendue plus ou moins grande de son trajet, parallèlement placée à la partie toute supérieure du côlon ascendant. Les deux portions voisines des côlons glissent à l'état normal facilement l'une sur l'autre et on peut les écarter sans aucune difficulté. Or, au cours des épiploïtes chroniques, on peut rencontrer à ce niveau, une lame de néoformation accolant, d'une façon permanente, ces deux segments du côlon, accolement en *canons de fusil*. Si l'on cherche à écarter le côlon transverse du côlon ascendant, les deux segments ne s'écartent plus maintenus qu'ils sont par cette lame.

La lame d'accolement présente une hauteur variable : elle peut atteindre 4 à 6 centimètres, et même plus; elle prend son insertion sur la face antérieur du côlon ascendant, plus ou moins près de son bord interne, passe comme un pont sur le côlon transverse, et s'insère sur sa face antérieure plus ou moins près de son bord externe ; parfois elle s'étend du bord interne du côlon ascendant au bord externe du côlon transverse : sa largeur est également variable de 1 à 2 travers de doigts. Elle a

Fig. 6. — Epiploon large et long, atteint dans les 2/3 droit d'épiploïte rouge, un peu sclérosé avec bande de bordure. Quelques plaques granitées très peu accentuées. Mais vers l'angle droit du côlon, l'épiploon s'épaissit, devient dur, ligneux, rugueux et contre l'intestin se tasse en une masse dure, retractée, collant le côlon transverse au côlon ascendant. Sous l'épiploon et aux dépens de lui, est formée une véritable lame fibreuse, transversalement tendue sur une hauteur de 3 à 4 centimètres, entre les deux côlons libérés au bistouri. — Bride droite passant sur l'angle du côlon pour aller à la région prérénale. — Collection de M. Walther. 1907. N° 113. — Opération le 7 décembre 1907.

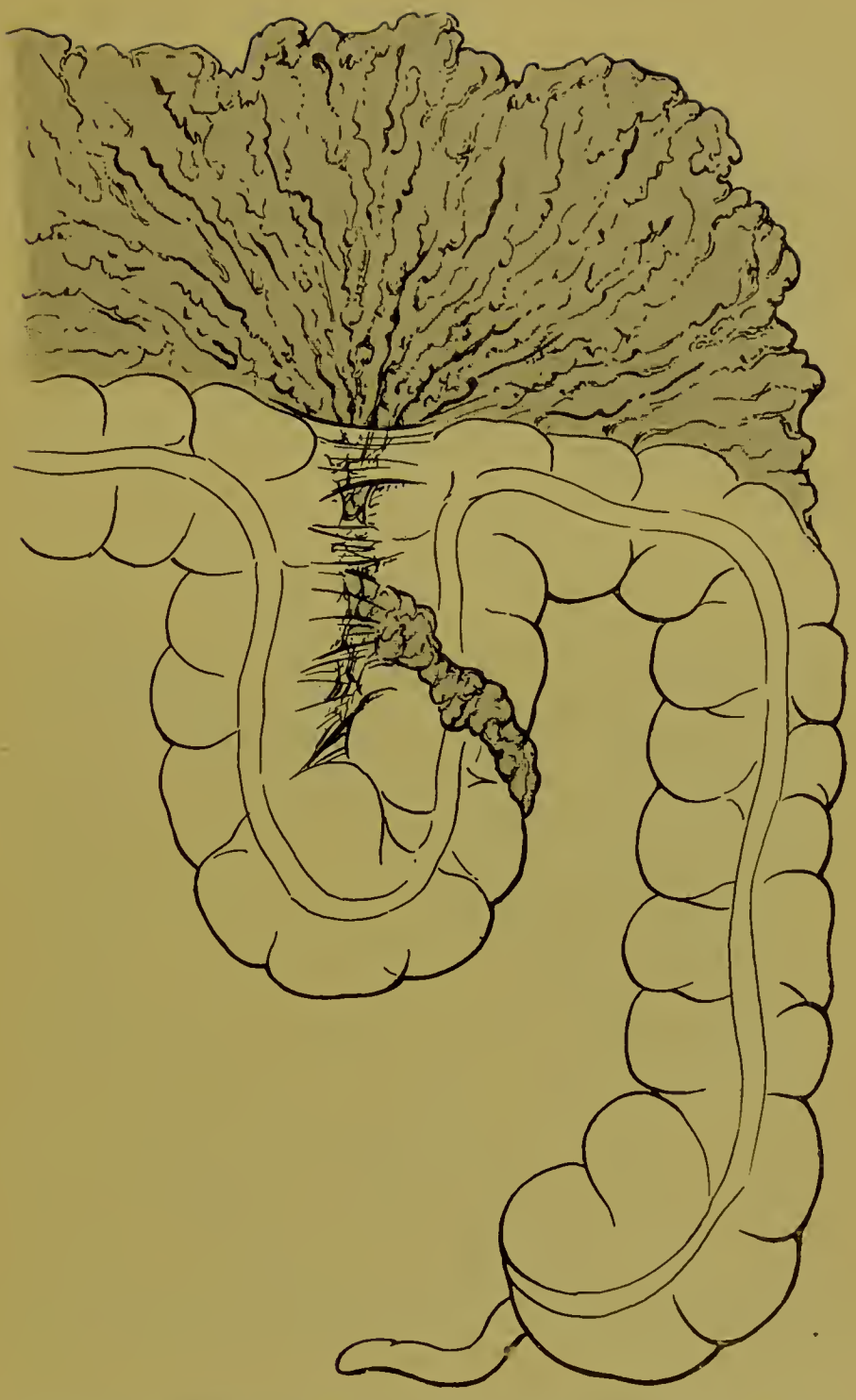

Fig. 7. — Epiploon très épais, chargé de graisse, dur, semé de plaques fibreuses de rétraction. Côlon transverse complètement coudé en V près de l'angle gauche. Estomac attiré contre le côlon par la rétraction de l'épiploon. Résection de l'épiploon en 12 pédicules, dégagement pénible de la coudure du côlon. Cæcum et appendice dans la fosse iliaque gauche. — Collection de M. Walther 1909, nº 69. — Opération le 8 juin 1909.

souvent une forme triangulaire, à sommet supérieur, répondant à l'angle colique droit et à base inférieure libre. Sa consistance dépend en général de son ancienneté, et si, parmi ces lames, il y en a qu'on déchire facilement au doigt, on est d'autres fois obligé de la sectionner au bistouri pour libérer ainsi le côlon ascendant de la partie initiale du côlon transverse. La figure 6 se rapporte justement à un cas d'accolement des deux segments intestinaux en canons de fusil, où il y avait en même temps la bride prérénale.

Cette disposition des deux segments du gros intestin, accolés en canons de fusil, peut également se rencontrer sur le côlon transverse lui-même. Nous reproduisons ci-contre (fig. 7) un cas se rapportant à une coudure en V du côlon transverse siégeant près de l'angle colique gauche. Il s'agit d'un cas d'appendicite-épiploïte où le cæcum et l'appendice étaient situés dans la fosse iliaque gauche.

De l'étude qui précède, on voit combien variables et multiples sont les lésions que l'on rencontre au niveau de l'angle colique droit, lésions liées à une épiploïte chronique, celle-ci en rapport avec une appendicite ou une colite chronique. L'angle, grâce à ces lésions, présente des modifications morphologiques variables : tantôt il est très exagéré, tantôt contourné en S, tantôt plaqué contre les plans postérieurs, tantôt, enfin, enserré dans une sorte de manchon épiploïque, englobé par une grosse masse d'épiploïte qui étouffe toute cette portion du gros intestin.

Sans nous attarder plus longtemps sur ce point, nous avons voulu attirer l'attention sur la fréquence des lésions

localisées à l'angle colique droit, lésions qui tiennent sous leur dépendance les déformations diverses de cet angle, et font comprendre les conséquences qui en découlent.

c) Les adhérences épiploïques, au niveau du *cæcum*

Fig. 8. — Epiploïte moyenne 2/3. Quelques nœuds de rétraction. 1 bride sur le côlon ascendant. Collection de M. Walther 1909, n° 1. — Opération le 9 janvier 1909.

et du côlon ascendant, que l'on peut trouver au cours des épiploïtes chroniques se présentent sous des aspects

variables et leur étude mérite une attention toute spéciale car, c'est la question des périty phlites et des péricolites chroniques, dont la connaissance, dans la pathologie du gros intestin, semble aujourd'hui avoir une si grande importance. Nous les décrirons donc en détail.

Généralement, c'est par son bord droit que l'épiploon chroniquement malade contracte des adhérences avec le cæcum et le côlon ascendant, par une ou plusieurs brides parties de ce bord (voyez fig. 8); mais, parfois, ces adhérences peuvent se faire par la partie droite du bord inférieur ou encore par une des faces. Les adhérences sont plus ou moins intimes, occupant une largeur variable et une hauteur pouvant aller jusqu'à l'angle droit. L'épiploon peut adhérer uniquement au cæcum ou au côlon ascendant, parfois aux deux en même temps. Enfin, une ou plusieurs franges épiploïques du côlon peuvent contracter des adhérences avec l'épiploon.

Mais, à côté de ces adhérences de l'épiploon lui-même à la face antérieure de ces organes, on peut rencontrer, au cours des épiploïtes chroniques, une série de néoformations résultant d'une infection péritonéale légère, siégeant dans cette région, en rapport avec des poussées de colite, néoformations sur lesquelles M. Walther a depuis longtemps attiré l'attention, et dont la connaissance présente, comme nous le disions plus haut, un intérêt capital dans l'étude des péricolites et des périty phlites.

Tout d'abord, on peut rencontrer sur le cæcum ou sur le côlon ascendant des brides qui coupent la face antérieure de ces organes; ces brides peuvent avoir une lon-

gueur variable, elles peuvent se perdre sur la face antérieure du cæcum ou du côlon ascendant ou encore, passant comme un pont sur ces organes, peuvent aller se perdre sur le péritoine pariétal. Leur nombre est également variable; on peut en rencontrer une ou plusieurs échelonnés sur la face antérieure du cæcum ou du côlon ascendant. De consistance molle dans certains cas, elles présentent, le plus souvent une consistance fibreuse, dure, résistante.

En dehors, avons-nous dit, ces brides se perdent soit sur le cæcum et le côlon ascendant, soit sur le péritoine pariétal; en dedans, ces brides s'insèrent sur le grand épiploon, soit sur son bord droit, soit sur une de ses faces. Ces brides représentent pour M. Walther, le reliquat d'anciennes adhérences du grand épiploon au cæcum et au côlon ascendant. Lors d'une crise antérieure d'appendicite, l'épiploon répondant à son rôle protecteur de la cavité péritonéale, est venu se coller contre ces organes pour limiter le foyer infectieux en contractant des adhérences avec eux. Plus tard, le foyer disparu, les adhérences épiploïques peuvent également rétrocéder et laisser, comme reliquat de leur passage, une ou plusieurs brides analogues à celles que nous venons de décrire.

On peut encore trouver, au cours d'une épiploïte chronique et coexistant avec elle, une sorte de membrane de néoformation autour du cæcum et du côlon ascendant; nous voulons parler de la *péricolite membraneuse* (voy. fig. 9). La péricolite membraneuse se caractérise par la présence d'un voile couvrant le côlon ascendant

sur une hauteur variable, voile membraneux formant comme une deuxième enveloppe péritonéale à ce seg-

Fig. 9. — Epiploon très adhérent à la paroi au niveau de la cicatrice de l'ancienne opération pour péritonite enkystée suppurée, suite de crise d'appendicite aiguë grave ; adhérences descendant bas jusqu'au bassin. Le côlon ascendant tout entier et l'angle colique droit sont enveloppés d'adhérences qui les plaquent contre la paroi et la cicatrice. Libération large de ces lames d'adhérences cellulaires et résection de la sorte de poche formée par les lames et qui enserrent tout le côlon ascendant et le cæcum. Collection de M. Walther 1909, n° 59. — Opération le 25 mai 1909.

ment d'intestin. Il prend son insertion sur le péritoine pariétal, en dehors du côlon ascendant, puis descend sur

la face antérieure de celui-ci et se perd en dedans, tout près du bord interne de ce côlon; là, il peut adhérer à l'épiploon, mais il ne continue pas sur les anses grêles voisines. En haut, il peut remonter jusqu'à l'angle colique droit; en bas, il peut s'arrêter au niveau du cæcum, ou bien, couvrir ce segment intestinal comme il l'a fait pour le côlon ascendant. Cette double enveloppe péritonéale, ainsi constituée, est caractérisée par la présence à son niveau, d'une série de vaisseaux disposés parallèlement entre eux et obliquement dirigés de dehors en dedans et légèrement de haut en bas. Sa consistance est variable suivant les cas; du reste, on peut voir le long des vaisseaux une série de brides fibreuses allant se perdre sur la face antérieure du gros intestin, plus ou moins près de son bord interne, et s'éparpiller sous forme d'éventail, au niveau de leur insertion intestinale, en plissant l'intestin en ce point.

Cette enveloppe vasculaire se rencontre le plus souvent sur le côlon ascendant, mais aussi, ainsi que nous le verrons plus loin à propos de la statistique que nous donnons, elle descend sur le cæcum et même jusque sur l'appendice. Nous verrons combien fréquente est la coexistence de cette lame vasculaire avec des lésions d'épiploïte chronique, en rapport avec l'appendicite et la colite chroniques.

Il y a déjà longtemps que Virchow (1853) remarqua au cours des autopsies, la fréquence des adhérences péricæcales et péricoliques remontant jusque près de l'angle colique droit. Virchow les attribuait à une inflammation méconnue de la paroi intestinale, inflammation liée

à la stase des matières fécales dans ce segment du gros intestin. Mais à son époque, l'appendicite n'était pas encore connue et il est probable que bon nombre des cas que signale Virchow devaient être en rapport avec une appendicite méconnue. Tripier et Paviot en étudiant les altérations péritonéales en rapport avec les inflammations de la vésicule biliaire attribuent toutes ces néoformations péricæcales et péricoliques à la cholycistite. Lane ne reconnaît pas de cause infectieuse à ces adhérences péricæcales et péricoliques et il invoque, pour les expliquer, des raisons anatomiques : c'est la station verticale de l'homme qui est cause de la tendance qu'a le cæcum à tomber dans le petit bassin, entraînant avec lui le côlon ascendant; cette chute serait encore favorisée par la constriction de l'abdomen (corset, vêtements) et aussi par l'attitude que prend l'homme pour déféquer : attitude assise au lieu d'être accroupie. C'est pour lutter contre cette chute du cæcum et du côlon que les adhérences péricœcales et péricoliques s'établissent. Jackson, dans une étude portant sur neuf observations, signale la présence du double voile péritonéal, vasculaire, remontant en haut jusqu'à l'angle colique droit, mais s'arrêtant en bas à la limite du cæcum sans descendre sur ce segment intestinal (et cependant, dans l'observation n° 2, on trouve signalé que le cæcum et le côlon sont tous deux recouverts par cette membrane pseudo-péritonéale). Jackson se contente de donner la description de la disposition de ce voile sans en donner d'explication. Pierre Duval en fait de même dans son étude portant sur trois cas (et cependant, dans son observation

n° 2, il semble bien que l'infection y soit pour quelque chose).

Il y a longtemps déjà que M. Jalaguier et M. Walther attribuent ces néoformations péricæcales et péricoliques à l'appendicite avec colite chronique, qui déterminerait, en même temps que des lésions de péritonite localisées, des lésions chroniques du côté de l'épiploon. La coexistence fréquente de l'épiploïte chronique et de ces lésions péricæcales et péricoliques comme nous le verrons à propos de la statistique, plaide encore en faveur de cette opinion.

d) Au cours des épiploïtes chroniques, l'épiploon peut encore adhérer aux *autres organes intra-abdominaux*. Les adhérences avec l'appendice sont relativement rares ; nous avons vu que M. Walther insiste justement sur la rareté de l'adhérence de l'épiploon à l'appendice. Plus rares encore sont les adhérences avec les anses grêles et l'estomac. Enfin, il peut exister des adhérences avec des organes du petit bassin : vessie, utérus, trompes ou ovaires, au cours des inflammations pelviennes coexistant avec une appendicite chronique.

Il est bien entendu, qu'on peut rencontrer des adhérences du même épiploon, chroniquement malade, à la paroi et aux divers organes.

Telle est l'étude anatomo-pathologique macroscopique des épiploïtes chroniques et maintenant que les lésions nous sont bien connues, il nous sera facile de les distinguer de simples adhérences épiploïques que l'on peut

rencontrer au cours de diverses opérations abdominales.

Ces épiploïtes chroniques à plaques granitées d'un *rose vif*, seront facilement distinguées d'avec ces paquets d'épiploon enflammés d'une coloration *lie-de-vin* qu'on rencontre dans les vieilles hernies et aussi, même, au cours d'une opération pour appendicite à froid. Au cours des opérations pour affections pelviennes, on distinguera facilement de simples adhérences entre les organes pelviens et l'épiploon, qui a conservé sa souplesse et sa coloration habituelles au delà de ces adhérences, des lésions caractéristiques de l'épiploïte chronique, qu'on peut également rencontrer au cours de ces affections, comme nous le verrons au chapitre de l'étiologie, en rapport avec une appendicite chronique coexistante (Walther). Les inflammations aiguës de l'épiploon laissent après elles, de simples adhérences, analogues à ces brides que l'on rencontre dans le petit bassin lorsqu'on opère une salpingite à froid, et sont absolument différentes des lésions caractéristiques de nos épiploïtes, que nous venons d'étudier.

Statistique.

Dans sa communication sur les épiploïtes chroniques qu'il a présenté au XIXe Congrès de chirurgie, M. Walther relate que, sur 225 cas de résection d'épiploon, il avait trouvé 39 cas d'épiploïte chronique libre et 186 cas d'épiploïte avec adhérences. Mais il a soin d'ajouter, que cette proportion ne lui semble pas exacte, car, au début,

il n'enlevait l'épiploon, que lorsque celui-ci était adhérent.

Descomps, sur ses 36 observations recueillies dans le service de M. Walther, pendant l'année 1905, trouve sur ce chiffre : 25 fois des adhérences et 11 fois une épiploïte libre.

M. Walther a bien voulu me charger de lui faire sa statistique à l'occasion de son rapport au dernier Congrès de chirurgie (1911), sur le traitement de l'appendicite chronique. Nous croyons intéressant de la reproduire ici. Etant donné le grand nombre de cas qu'elle comporte, le chiffre représentant la proportion des épiploïtes libres et des épiploïtes adhérentes, répond plus à la vérité. Cette statistique a été faite sur les malades opérés par M. Walther en ville pendant une période de 10 années (1901-1911) et sur les malades opérés à l'hôpital de la Pitié pendant une période de 5 ans (du 1er janvier 1906 au 1er juin 1911).

Sur 1.453 appendicectomies, soit pour appendicite à froid, soit pour appendicite chronique pure, existant seule ou avec une lésion des organes pelviens, on trouve 372 cas de lésions d'épiploïte chronique, soit 25, 6 p. 100 de lésions d'épiploïte chronique au cours des appendicites chroniques.

Sur ces 372 cas, dans 191, il n'y avait aucune adhérence, il s'est agit simplement d'épiploïte chronique libre, non adhérente, et 181 cas ont trait à une épiploïte chronique présentant des adhérences diverses ; par conséquent dans un peu plus de la moitié des cas, on trouve une épiploïte libre. On voit combien cette pro-

portion est grande et combien le pourcentage diffère d'avec celui dont nous parlions plus haut. Nous y avons dit pourquoi cette différence et nos chiffres sont plus près de la vérité, parce qu'ils se rapportent à un plus grand nombre d'observations.

Voici maintenant le tableau des épiploïtes chroniques avec adhérences et la fréquence des localisations de ces adhérences rencontrées au cours des 181 cas :

a) —	Adhérence à l'angle colique droit. .	71 cas.
b) —	— à la paroi abdominale antérieure ou latérale.	52 —
c) —	— à la fosse iliaque droite.	4 —
d) —	— au cæcum.	24 —
e) —	— au côlon ascendant. . .	21 —
f) —	— au côlon transverse. . .	4 —
g) —	— à l'appendice.	22 —
h) —	— à l'intestin grêle. . . .	5 —
i) —	— à l'angle iléo-cæcal. . .	2 —
j) —	— à l'estomac.	3 —
k) —	— au petit bassin.	14 —
l) —	— à la vessie.	12 —
m) —	— à l'utérus.	15 —
n) —	— aux annexes.	18 —
o) —	Lame péritonéale unissant le côlon ascendant et transverse en canons de fusil.	14 —
p) —	Disposition formant tunnel	33 —
q) —	Bride prérénale	15 —
r) —	Double voile péritonéal de Péricolite . . . / Périthyphlite . . / Périappendicite.	104 —

Deux points intéressants sont à relever dans ce tableau :

1° C'est d'une part la fréquence très grande des loca-

lisations au niveau de l'angle droit : 71 cas, soit dans une proportion de 39,3 (39,28 pour 100 des cas). Nous avons insisté sur la localisation fréquente en ce point, en étudiant plus haut les lésions qui caractérisent l'épiploïte chronique. Nous y avons dit combien fréquente était la lésion de l'épiploon dans la partie qui répond à cet angle. Ce tableau nous montre de plus combien fréquente est la localisation des adhérences en ce point. Le chiffre de 71 représente le chiffre global des adhérences à l'angle droit, qu'il s'agisse de bride fixant l'angle contre le plan profond, qu'il s'agisse d'anneau autour de cet angle ou encore d'adhérences de la partie toute supérieure et droite du grand épiploon ou enfin d'adhérences en masse.

2° Le deuxième point est la fréquence très grande du double voile péritonéal autour du côlon ascendant, du cæcum et même de l'appendice — 104 — cas que nous avons rencontré au cours de ces épiploïtes chroniques adhérentes, chiffre assez fort pour pouvoir nous permettre de rattacher ces deux lésions à la même cause et pour soutenir, ce que nous disions plus haut, qu'elles sont de même nature infectieuse : infection péritonéale en rapport avec une appendicite ou une colite chronique.

Faisons remarquer enfin que les cas d'adhérences de l'épiploon, atteint de lésions d'épiploïte chronique, aux parois du petit bassin ou aux organes intra-pelviens, utérus, annexes, vessie, se rapportent à des cas opérés pour une affection pelvienne, mais qu'en même temps que celle-ci, il existait des lésions du côté de l'appendice iléo-cæcal. Nous ne faisons donc pas rentrer dans ces

cas les simples adhérences épiploïques que l'on peut rencontrer au cours des affections pelviennes, mais où il s'agit d'épiploïte aiguë ne présentant pas de lésions chroniques caractéristiques. Nous revenons ici encore sur ce point, pour le bien préciser et pour attirer l'attention dans le but d'éviter la confusion entre ces deux sortes d'épiploïtes. Dans les cas que nous comprenons, il y avait épiploïte avec plaques granitées, épaississement, etc., tandis que dans les cas de simples adhérences, l'épiploon a simplement une coloration plus rouge, est plus vascularisé, n'a cependant pas changé de consistance, ne présente pas de ces plaques granitées si caractéristiques et reprend, au delà des adhérences, sa coloration et sa souplesse habituelles.

De même dans le cas avec adhérences à la paroi abdominale antérieure et latérale, nous faisons allusion au cas d'épiploïte chronique avec lésions spéciales que nous avons décrites, coexistant avec une appendicite chronique et nous n'envisageons pas du tout les cas d'épiploïte qu'on peut rencontrer au cours des hernies ombilicales ou inguinales (Lucas-Championnière, Leroy), ces épiploïtes ayant des caractères autres et n'ont rien à voir avec celles que nous étudions.

Etude histologique des épiploïtes chroniques.

M. Letulle ayant examiné histologiquement un certain nombre d'épiploons atteints d'épiploïte chronique, qui lui furent confiés par M. Walther, a trouvé des lésions microscopiques qu'il résume de la façon suivante :

« Sur les coupes passant par l'épaisseur totale de l'épiploon réséqué et entamant les placards fibroïdes, il est aisé de constater les traces d'une inflammation chronique disséminée par îlots discrets dans toute l'étendue des couches de la séreuse.

De place en place, les pelotons adipeux cessent tout à-coup et entourent un placard dense, fibreux, pauvre en cellules lymphathiques et plus ou moins riche en cellules fixes, accolé aux interstices des travées fibreuses. Les vaisseaux sont rares dans l'épaisseur de ces plaques épiploïques; on y constate, assez souvent, du pigment férugineux incrusté au hasard dans les tractus conjonctifs et dans les cellules fixes.

A la périphérie du placard inflammatoire, se détachent des bandes fibroïdes, de plus en plus minces, irrégulières, qui correspondent à n'en pas douter, aux assises fibreuses de l'épiploon normal. Les vaisseaux contenus dans leur intérieur sont sains pour le plus grand nombre, ou entourés de quelques épaississements conjonctifs légers.

Aucune trace de lésions bacillaires n'existe dans de tels épiploons.

On n'y saurait davantage y colorer les microbes pathogènes » (Letulle).

En communiquant les résultats de l'examen histologique des pièces qu'il a présentées au XIXe Congrès de chirurgie, M. Walther, donne avec M. Beaujard, la classification suivante des lésions constatées :

« 1° Lésions vasculaires : Congestion, artérite et phlébite pouvant aboutir à l'oblitération des vaisseaux;

2° Foyers hémorrhagiques, sorte d'infarctus qui paraissent en rapport avec des oblitérations vasculaires et d'une importance proportionnelle au calibre du vaisseau oblitéré;

3° Lésions inflammatoires de la trame épiploïque débutant par une infiltration péri-vasculaire de cellules embryonnaires (lymphocytes, cellules conjonctives jeunes, mais presque exclusivement mononucléaires) et gagnant de proche en proche les parties voisines;

4° Lésions de sclérose succédant aux précédentes et, comme elles, partant de la périphérie des vaisseaux pour envahir peu à peu le reste du réseau épiploïque.

Toutes ces lésions coexistent d'ailleurs le plus souvent, à des degrés divers suivant les régions considérées, sur un même épiploon.

Les hémorrhagies, en particulier existent dans presque tous les épiploons; on les voit au microscope dans les cas où macroscopiquement elles ne sont pas apparentes.

Comme on pouvait le prévoir les mastzellen (hôtes normaux de l'épiploon) se trouvent très habituellement dans ces épiploïtes. Les polynucléaires sont rares, ce qui se comprend facilement, puisqu'il s'agit de lésions chroniques. »

Les examens histologiques des pièces d'épiploon, faits au laboratoire de M. Walther avec notre ami et collègue Touraine, nous permettent d'arriver aux mêmes conclusions que ceux donnés par MM. Walther et Beaujard.

On arrive ainsi à établir des types différents suivant la prédominence des lésions constatées :

Type conjestif;

Type hémorragique;
Type diapédétique;
Type de sclérose jeune;
et enfin Type de sclérose ancienne.

Le même épiploon présente en général des lésions différentes suivant le point examiné. Enfin, sur un épiploon atteint de lésions anciennes, on peut trouver, en certains points, des lésions de poussées récentes.

Nous n'apportons donc rien de nouveau, en ce qui concerne l'examen microscopique des pièces, à ce qui a été écrit à ce sujet. Il s'agit de lésions de degrés différents dont le dernier échelon est la sclérose ancienne.

CHAPITRE III

ÉTUDE CLINIQUE

Symptômes.

Les faits d'observation clinique permettent, croyons-nous, de classer les cas observés en trois groupes :

1°. — Le premier groupe comprend les cas où le tableau clinique que présente le malade est celui d'une appendicite chronique. Deux cas sont à envisager :

a) L'épiploïte étant une complication de l'appendicite chronique ne se révèle cliniquement par aucun symptôme et on la découvre seulement au cours de l'opération.

b) Parfois, cependant, en même temps que les symptômes attribuables à l'appendicite chronique, l'examen clinique permet de déceler un certain nombre de symptômes qui appartiennent plutôt à l'épiploïte; ces symptômes sont de deux ordres; symptômes de présomption; symptômes de certitude.

2°. — Le deuxième groupe comporte les cas où les signes d'épiploïte sont plus nets. En étudiant l'anatomie pathologique, nous avons vu la fréquence du siège des

lésions au niveau de l'angle colique droit. Cliniquement, cette localisation se manifeste par une série de symptômes (traduisant cette péricolite de l'angle) assez caractéristiques. C'est le tableau clinique des périty-phlites et des péricolites du côlon ascendant et de l'angle colique droit.

3°. — Enfin, nous rangeons dans le troisième groupe, les cas où le malade, ayant déjà subi antérieurement une appendicectomie, continue, soit à présenter des troubles chroniques analogues à ceux qu'il éprouvait avant l'intervention, soit, parfois, à présenter des phénomènes aigüs, de véritables crises rappelant en tout le tableau clinique d'une crise appendiculaire aiguë (crise de pseudo-appendicite de Walther).

Envisageons successivement ces trois groupes.

PREMIER GROUPE.

Le tableau clinique, que présentent les malades appartenant à ce groupe, est une des modalités de l'appendicite chronique. Ces malades souffrent de douleurs abdominales, se plaignent de troubles gastro-intestinaux et présentent une altération de l'état général.

Les *douleurs abdominales* peuvent être spontanées ou provoquées. Les douleurs spontanées sont ici comme dans l'appendicite chronique, bien différentes de la douleur provoquée que nous envisageons plus loin. Ces douleurs spontanées sont rarement aiguës, se manifestant rarement par des élancements; le plus souvent il s'agit d'une douleur sourde, d'une sensation de tiraillement, de pesanteur, de poids dont le siège le plus fré-

quent est la fosse iliaque droite, ou mieux, le côté droit de l'abdomen. Rien donc jusqu'à présent de différent d'avec la douleur de l'appendicite chronique; mais lorsqu'en même temps que l'appendicite chronique il y a de l'épiploïte, les malades accusent une sensation douloureuse ou mieux un malaise spontané avec irradiation vers l'ombilic. Cette douleur en travers, dans la région péri-ombilicale suit, en général, de très près les repas; souvent aussi, ils accusent une douleur sous le foie.

Lorsque l'épiploon malade adhère à la paroi abdominale antérieure, surtout lorsque cette adhérence est bas située, au niveau de la fosse iliaque droite, les malades onten se cambrant une sorte de tiraillement douloureux caractéristique, une sorte de malaise s'accompagnant souvent de nausées.

La douleur est augmentée par la fatigue, par la marche, les mouvements, les exercices, enfin, chez certains, au moment de la défécation. En cas d'adhérences à la paroi abdominale postérieure, les malades accusent un lumbago chronique, qui peut du reste exister en cas d'épiploïte chronique même sans adhérence.

Le symptôme douleur est, du reste, extrêmement variable suivant les sujets, quant à son intensité, et ceci se conçoit aisément; mais il est aussi variable quant à son siège.

En même temps que la douleur, on trouve dans l'histoire clinique des malades des *troubles gastro-intestinaux*, de modalité et d'intensité variables.

L'appétit est tantôt diminué, tantôt disparu; il est souvent capricieux. L'inappétence est un des symp-

tômes que l'on rencontre fréquemment dans l'épiploïte et se retrouve dans presque toutes les observations. Certains malades conservent cependant un bon appétit. Les digestions sont souvent lentes et difficiles, la digestion de certains mets surtout (les ragouts, les viandes rouges, les sauces en général, les graisses) est très pénible. Après les repas, les malades ont souvent au niveau du creux épigastrique, une sensation de pesanteur, de barre épigastrique caractéristique. Ils présentent souvent du ballonnement du ventre les obligeant à élargir momentanément leurs vêtements. Pendant la digestion, qui est lente, tout travail leur est pénible, ils sont dans une espèce de torpeur, de lourdeur intellectuelle, de somnolence, d'une durée variable. Parfois ils présentent des renvois acides, une sensation de cuisson au creux épigastrique, des baîllements.

Si les vomissements ne sont pas constants, par contre ces malades présentent souvent un état nauséeux assez marqué. Cet état se manifeste soit le matin au réveil, soit dans le courant de la journée : il survient journellement chez certains malades ; de temps à autre chez d'autres. Lorsque les vomissements existent, ils peuvent être aqueux, bilieux ou alimentaires et se manifester comme l'état nauséeux par périodes plus ou moins espacées.

L'haleine est souvent mauvaise et certains malades se plaignent d'une sensation d'empâtement dans la bouche avec langue chargée et mauvaise haleine très marquée, constituant chez eux le symptôme dominant.

Les fonctions intestinales sont le plus souvent troublées ; la constipation est de règle et constitue un des

symptômes fréquent de l'épiploïte. La constipation est généralement tenace à toute médication; tous les malades racontent avoir essayé des laxatifs variés sans résultat. D'autres n'arrivent à évacuer leur intestin que grâce aux lavements qu'ils sont forcés de prendre journellement. A cette constipation, survenant parfois par crise d'obstruction chronique, font parfois suite des débâcles diarrhéiques, des rejets de glaires ou de fausses membranes. Ces débâcles peuvent être provoquées par une série de facteurs, tels que fatigue, émotion, etc. En somme, ces malades présentent une véritable dyspepsie gastro-intestinale.

En résumé, les symptômes que nous venons de voir sont des symptômes d'emprunt, des symptômes de colite chronique, d'infection intestinale chronique, de colite muco-membraneuse qui peut être produite et entretenue par des lésions chroniques de l'épiploon.

L'état général s'en ressent. Les malades présentent souvent un teint spécial, teint terreux qui traduit l'intoxication de l'organisme par les nombreuses toxines intestinales. Certains d'entre eux présentent de l'amaigrissement plus ou moins marqué, leurs forces sont diminuées et leur système nerveux est touché souvent. La neurasthénie s'observe très fréquemment chez eux; ils sont incapables de tout travail musculaire ou intellectuel; enfin, ils peuvent présenter une série de réactions à distance, de modalités différentes, qui sont sous la dépendance de leur colite chronique et dont Marre a fait une très intéressante étude dans sa thèse. Ils ont souvent de l'indicanurie.

Tel est le tableau clinique que présentent ces malades, tableau qui peut se résumer, comme nous le disions au début en : douleurs abdominales, troubles gastro-intestinaux et altération de l'état général.

Voyons maintenant les renseignements obtenus par l'examen des malades. Tout d'abord, la recherche de la douleur provoquée. La *palpation superficielle* ne détermine aucune douleur et ne donne, en général, aucun renseignement. Il n'en est pas de même de la *palpation profonde*. Celle-ci doit être pratiquée méthodiquement, en palpant successivement le côté gauche, la ligne médiane et le côté droit de l'abdomen. On trouvera, par cette palpation, une série de points douloureux à sièges variables. Ce sont les points douloureux de l'appendicite chronique, point de Mac Burney, point de Lanz, etc. ; ceci appartient à l'appendicite chronique. Mais lorsqu'il y a épiploïte concomitante, on trouve, par la palpation profonde, non plus un point fixe douloureux, mais bien une zone sensible dans le voisinage de l'ombilic et aussi une zone douloureuse sous le foie, traduisant les lésions d'épiploïte localisée à l'angle colique droit.

Au niveau des zones douloureuses, la palpation profonde détermine de la défense musculaire.

En somme, il existe une différence entre cette sensibilité plus étendue, et peut-être moins profonde due à l'épiploïte et ce point douloureux fixe et profond qui appartient à l'appendicite.

On détermine donc par la palpation profonde de la douleur dans une zone plus ou moins étendue

Ce n'est pas à proprement parler une douleur mais, comme dit M. Walther, plutôt une sensation de malaise absolument caractéristique, quand on palpe la région de l'angle droit. De plus, on peut, dans certains cas d'épiploïte, déterminer par la palpation à distance une sorte de sensation douloureuse au-dessous du foie, dans le voisinage de l'angle colique droit.

Ce malaise provoqué par la palpation dans la zone de l'angle colique droit et aussi cette transmission de la douleur sous le foie par la palpation à distance, sont des signes absolument caractéristiques de l'existence d'une lésion de l'épiploon.

Enfin, la palpation profonde permettra quelquefois de déceler l'existence d'un signe pathognomonique d'épiploïte : c'est la présence de la tumeur ou du gâteau épiploïque. En général, lorsqu'il y a épiploïte, la palpation successive des deux fosses iliaques est extrêmement instructive : elle montre à gauche une fosse iliaque souple, les doigts qui palpent ne rencontrent aucune résistance et peuvent aller jusqu'au plan profond sans être arrêtés ; à droite au contraire, les doigts qui palpent sont arrêtés par une sorte de résistance sensible occupant tout le côté droit du ventre, comme si ce côté droit était encombré, moins libre, que le côté gauche. Parfois aussi, on y constate l'existence d'une véritable tumeur épiploïque dans les grosses épiploïtes chroniques. Cette tumeur dont l'extrémité inférieure descend plus ou moins bas vers l'arcade de Fallope, occupe la fosse iliaque et le flanc droit; elle se perd en haut vers le côlon transverse; plus ou moins nettement

limitée en dehors et en dedans. La constatation de ce signe est d'une grande importance au point de vue du diagnostic, la présence de cette tumeur épiploïque étant pathognomonique.

La palpation profonde doit également se renseigner sur l'état du cæcum qui peut être distendu, dilaté, ptosé, gargouillant, douloureux ou contracté; elle doit également examiner l'état des côlons, sur tout leur trajet.

Du côté du foie, on pourrait constater une augmentation de volume de l'organe, mais cette hypertrophie du foie appartient aussi bien à l'appendicite qu'à l'épiploïte qu'aux infections coliques en général.

En combinant la palpation à la percussion, on pourra constater la distension cæcale, si elle existe, la dilatation gastrique, etc. Mais cette *percussion* montrera l'existence d'une submatité à droite, lorsque la tumeur épiploïque existera.

La *radioscopie intestinale* peut donner, dans les cas d'épiploïte, quelques renseignements intéressants. Nous avons examiné au laboratoire de radiographie de l'hôpital de la Charité, sous le contrôle de M. le professeur agrégé Zimmern, un certain nombre de malades, après ingestion d'un lait de bismuth la veille au soir, d'autres après lavement de bismuth suivant le procédé d'Aubourg. Ces malades ont été examinés debout, dans le décubitus horizontal, et en position inclinée (Trendelenburg).

Tout d'abord, au point de vue de la douleur, celle-ci occupait l'angle colique droit dans un certain nombre de cas; le côlon transverse, dans d'autres. La radioscopie intestinale est utile pour la localisation exacte de

la douleur sous le contrôle des rayons X, et il est bon d'y recourir.

On peut voir des déformations intestinales du côté de l'angle colique droit liées à une épiploïte de cet angle. On sait, en effet, que l'image radioscopique du gros intestin montre le côlon ascendant et la première portion descendante du côlon transverse sous forme d'une seule et unique image, tache noire plus large que la largeur de l'image cæcale ou colique. Or, lorsqu'on appuie sur le bord interne du cæcum et de la partie initiale du côlon ascendant, on voit se produire une lumière qui sépare les deux ombres noires appartenant respectivement au côlon ascendant et à la portion initiale du côlon transverse. L'angle colique droit se dessine alors nettement. Si, au contraire, il existe une épiploïte chronique de l'angle, et surtout la lame d'accolement des deux segments intestinaux, la lumière signalée plus haut ne se produit plus; on n'arrive plus à séparer deux ombres distinctes dans cette grande tache noire et ceci caractérise l'accolement en canons de fusil du côlon ascendant et de la portion initiale du côlon transverse.

Lorsqu'il y a des brides qui attachent le cæcum ou le côlon ascendant à l'épiploon, on voit, que l'image de ce segment intestinal peut facilement se déplacer en dedans ou en haut, mais qu'on n'arrive pas à la déplacer ni en bas, ni en dehors. (Obs. 64).

Il y a, à ce propos, une réserve à faire. Il est en effet quelquefois difficile dans certains cas de mobiliser le côlon ascendant à travers la paroi abdominale; on pourrait

dans ces cas croire à un côlon fixé par épiploïte alors qu'en réalité il n'en est rien.

M. Walther nous a cité un cas où on diagnostiqua par la radiographie une adhérence entre les deux segments du côlon ascendant et du côlon transverse, alors qu'à l'opération, on trouva bien des lésions du côté de l'épiploon, mais il n'y avait absolument aucune adhérence. Il y a donc des cas où l'interprétation de l'image radioscopique est très difficile (Walther).

M. Béclère conseille d'être très réservé en ce qui concerne le diagnostic d'adhérences péri-intestinales par la radioscopie. — Si quelques images gastriques permettent aujourd'hui d'affirmer telle ou telle affection de l'estomac, il n'en est malheureusement pas de même pour les images intestinales. — Il nous a raconté le cas d'une malade, examinée aux rayons, chez laquelle la guirlande du côlon transverse descendait très bas, dans le bassin; il y avait impossibilité de mobiliser ce côlon transverse. En s'appuant sur cette radioscopie, on aurait pu affirmer une adhérence du côlon transverse, le maintenant dans le bassin. Or, à l'opération, qui fût pratiquée par M. Walther dans son service, on constata une ptose généralisée sans traces d'adhérences pelviennes ni abdominales. Le côlon transverse était dans le Douglas, contre la face postérieure de l'utérus, mais il n'y avait aucune trace d'adhérence, et malgré la position de Trendelenburg même accentuée, le côlon transverse ne remonta pas.

Nous avons vu que l'angle colique droit peut également être fixé d'une autre manière. Or, lorsqu'il est fixé,

plaqué contre le plan abdominal postérieur, quelle que soit la position qu'on donne au malade, que l'on examine aux rayons X, position debout, couchée horizontalement ou Trendelenburg, l'image de l'angle droit reste fixe par rapport à la paroi abdominale, contrairement à ce qu'on voit normalement, l'image de l'angle changeant de hauteur suivant la position du malade.

L'examen du suc gastrique permet de constater des modifications du chimisme gastrique, mais ces modifications se rencontrent également dans l'appendicite chronique pure sans épiploïte. En général, l'examen du suc gastrique montre l'existence d'une hyperchlorhydrie. C'est la règle. Mais il n'en est pas toujours ainsi. En faisant, effectivement, faire un certain nombre d'examens du suc gastrique de nos malades, après administration du repas d'épreuve d'Ewald, nous avons pu contrôler et confirmer les recherches de Fenwick, en trouvant une hypo-acidité du suc gastrique avec absence d'acide chlorhydrique libre. On comprend l'importance de ces examens du chimisme gastrique. M. Walther nous a parlé d'une malade qui présentait ces modifications et à qui on avait proposé une laparotomie exploratrice croyant à un néoplasme de l'estomac. Or, l'opération a montré qu'il s'est agi d'une appendicite chronique avec une épiploïte chronique avancée (Obs. 37).

Pour résumer cette première catégorie de malades, nous conclurons de la façon suivante :

Il y a des malades qui présentent le tableau clinique de l'appendicite chronique avec phénomènes douloureux,

troubles digestifs, barre épigastrique, nausées et vomissements, phénomènes de colite muco-membraneuse, constipation. Dans ce tableau clinique, on peut trouver un certain nombre de signes appartenant plus particulièrement à l'épiploïte :

1° Signes de présomption : irradiation douloureuse vers l'ombilic, et tout le long du côlon transverse (zone épigastique), douleur de l'angle droit, dyspepsie gastro-intestinale, inappétence, constipation.

2° Signes de certitude : présence de la tumeur épiploïque; constatation par la radioscopie de diverses déformations de l'angle colique droit et plus particulièrement de l'accolement en canons de fusil du segment initial du côlon transverse au côlon ascendant; douleur par redressement; malaise provoqué par la palpation dans la région de l'angle droit; transmission de la douleur sous le foie par la palpation à distance.

Mais il faut également savoir que ces signes peuvent faire défaut ou mieux être très peu prononcés et, dans ces cas, ce n'est qu'au moment de l'intervention pour appendicite, après avoir enlevé l'appendice, en examinant l'épiploon attentivement qu'on arrivera à découvrir des lésions caractéristiques qui commanderont l'ablation de la partie de l'épiploon malade.

DEUXIÈME GROUPE.

Le deuxième groupe comporte les cas où les symptômes d'épiploïte sont plus marqués. La localisation des lésions dans la partie droite de l'épiploon, plus particulièrement dans le voisinage de l'angle droit du côlon

ascendant et du cæcum, explique la symptomatologie de ce groupe qui, en somme, n'est que la symptomatologie des périty phlites et des péricolites.

Les symptômes que l'on peut rencontrer peuvent exister isolément ou, au contraire, ensemble. Pour la facilité de la description, on peut les grouper sous trois chefs :

a) Troubles dans l'évacuation du gros intestin.

b) Douleurs.

c) Atteinte de l'état général.

Les troubles de l'évacuation du gros intestin se manifestent par une rétention des fèces dans le cæcum ; d'où une véritable *constipation cæcale*, bien étudiée par Jean-Charles Roux. Cette constipation est bien différente de la simple constipation due au séjour des matières dans la dernière portion du côlon ou dans l'ampoule rectale. Roux a pu se rendre compte, par la radioscopie, dans un cas observé par lui, du retard de l'évacuation cæcale.

La constipation cæcale présente une répercussion sur l'état général, comme nous dit Roux; en effet, dans la simple constipation, les matières, avons-nous dit, séjournent dans la dernière portion du côlon descendant ou dans l'ampoule rectale. A ce niveau, les matières sont sèches et, comme l'ont démontré les recherches de Strassburger, la vie bactérienne y est arrêtée ; les matières fécales constituent donc un véritable corps dur n'ayant aucune action toxique sur l'organisme. Or, il n'en est plus de même dans la constipation cæcale ; dans le cæcum, en effet les matières se trouvent maintenues à l'état demi-fluide par l'arrivée constante de liquide

venant de l'intestin grêle ; il en résulte, dans ces conditions, une absorption se faisant à ce niveau, d'où intoxication chronique de l'organisme, ayant une répercussion sur l'état général.

Cette constipation se manifeste d'une façon très nette chez certains malades; ils éprouvent une sorte de sensation de plénitude, d'encombrement dans le côté droit de l'abdomen qui les oblige à masser ce côté pendant une ou deux heures tous les jours pour obtenir l'évacuation de cette partie du gros intestin. Ils éprouvent des malaises très pénibles tant que l'obstacle qu'ils ressentent sous le foie n'a pas été franchi.

Mais, de plus, à côté de ce retard dans l'évacuation du cæcum, on peut observer, dans certains cas, de véritables *phénomènes d'obstruction*.

Les douleurs peuvent exister seules et constituer le seul symptôme; le plus souvent, cependant, elles s'associent aux deux autres. Cliniquement, on peut rencontrer plusieurs modalités.

Elles peuvent se produire sous l'influence de la marche, du mouvement, de la course, tout comme les douleurs de l'appendicite chronique pure. D'autre fois, elles n'existent que lorsque le malade se trouve à prendre des attitudes spéciales. Certains malades souffrent lorsqu'ils sont debout, d'autres, au contraire, lorsqu'ils sont couchés et plus encore lorsqu'ils sont couchés sur le côté droit. La constipation augmente la douleur et certains malades souffrent au moment de la défécation. Enfin, à côté de ces modalités simples de la douleur, il existe une modalité plus complexe dans laquelle la douleur

peut retentir au loin, et déterminer un spasme du gros intestin, que l'on prend souvent pour une colite chronique.

L'état général des malades est souvent très atteint ; nous avons vu que cette atteinte était liée à la constipation cæcale. Le faciès est souvent subictérique ; ils sont très fatigués, incapables du moindre travail prolongé ; ils se plaignent souvent de malaises, de vertiges et cet état les conduit à la neurasthénie. Quelques-uns présentent une légère élévation thermique le soir.

A l'examen de l'abdomen de ces malades, on peut constater une série de signes qui nous sont déjà connus, tels que : résistance à droite à la palpation, alors qu'à gauche l'abdomen est souple ; présence parfois d'un gâteau épiploïque ; état du cæcum et du côlon ascendant ; que nous avons déjà étudié dans le chapitre précédent et que nous ne faisons que rappeler ici pour dire qu'il faudra toujours les chercher.

TROISIÈME GROUPE.

La troisième catégorie de malades comprend ceux qui ont déjà subi antérieurement une appendicectomie et qui, malgré cette opération, continuent à présenter les mêmes symptômes qu'avant l'intervention.

Les modalités cliniques de cette catégorie sont variables.

a) Il y a des malades qui présentent des troubles chroniques : douleurs, dyspepsie, colite, etc., liés à une altération de l'épiploon ; cette altération existait très

probablement au moment de l'opération, mais elle a passé inaperçue parce qu'on a négligé d'attirer l'épiploon et de l'examiner, et c'est l'épiploïte qui entretient les troubles chroniques dont souffrent les malades.

b) On peut même voir quelquefois ces malades présenter sous l'influence de causes diverses, variables du reste suivant les individus, à la suite d'une course en voiture ou à bicyclette, ou à la suite d'une grande fatigue, une poussée fébrile, d'intensité variable, allant même jusqu'à 38° 5 ou 39° : en même temps la douleur du côté droit est plus aiguë que normalement. Sous l'influence du repos au lit, ces phénomènes peuvent s'amender.

c) A un degré plus avancé, on peut assister à une véritable crise simulant en tout une crise d'appendicite; les malades souffrent dans le côté droit du ventre, la douleur est aiguë, lancinante; il peut y avoir des nausées et même des vomissements bilieux ou alimentaires; la constipation est absolue, la température peut atteindre 39°, avec un pouls rapide et un faciès péritonéal. Localement, on constate l'existence d'une défense musculaire à droite et, parfois, l'existence d'une tumeur allongée suivant la direction du côlon ascendant, tumeur descendant en bas plus ou moins près de l'arcade de Fallope, remontant en haut vers le côlon transverse.

Cette crise aiguë de pseudo-appendicite est due à une poussée d'infection aiguë survenue dans un des noyaux d'épiploïte chronique comme nous l'avons vu à l'étude

de l'anatomie pathologique. Ces noyaux d'épiploïte peuvent contenir dans leur intérieur, des germes, des microbes, qui restent à l'état latent pendant un temps plus ou moins long, puis sous l'influence de causes mal déterminées, la poussée aiguë survient. Elle peut suivre de près l'appendicectomie ou, au contraire, se manifester plus ou moins longtemps après.

En résumé, les malades appartenant à cette troisième catégorie peuvent, du fait de leur épiploïte, présenter :

a) Des phénomènes aigus de pseudo-appendicite ;

b) Des poussées subaiguës;

c) Des troubles chroniques, et notamment de la colite. qu'elle entretient et empêche de guérir par les moyens médicaux.

Evolution. Complications. Pronostic

Nous venons d'étudier les modalités différentes des épiploïtes chroniques. Celles-ci, une fois constituées, vont avoir une évolution *progressive*, aboutissant anatomiquement à la sclérose totale de l'épiploon.

Ainsi que nous l'avons dit au chapitre précédent, ce sont ces épiploïtes qui entretiendront la colite chronique avec toutes ses conséquences.

Une série *de complications* peuvent apparaître, que l'on peut rattacher à ces épiploïtes. Nous signalerons la ptose de l'estomac ; la ptose du côlon transverse ; les modifications de l'angle colique droit ayant une répercussion sur la portion du gros intestin, qui précède cet angle, la typhlatonie pouvant en être une conséquence.

Nous avons parlé de l'obstruction intestinale à laquelle peut faire suite une occlusion aiguë, causée par une épiploïte chronique.

Nous avons signalé au chapitre de l'anatomie pathologique les rétrécissements, que l'on peut rencontrer sur le côlon transverse, sous-jacents à ces languettes épiploïques qui rampent sur ce segment intestinal.

Le *pronostic* des épiploïtes chroniques est celui des appendicites et des colites chroniques dont elles ne sont qu'une complication; par les accidents auxquels elles donnent naissance, elles aggravent en somme le pronostic de ces affections.

Diagnostic.

La question du diagnostic des épiploïtes chroniques se pose dans deux circonstances différentes :

1° Il s'agit de malades non encore opérés et qui viennent consulter pour des troubles abdominaux : phénomènes dyspeptiques, colite, douleur; phénomènes généraux : amaigrissement, disparition des forces, etc... Chez ces malades, un premier diagnostic à faire, est de trouver la cause de ces troubles dont ils souffrent, de chercher à éliminer toutes les affections qui peuvent les produire, pour arriver en somme au diagnostic d'appendicite avec ou sans colite chronique d'abord. Ce diagnostic une fois établi il reste à faire ce qu'on pourrait appeler un diagnostic complémentaire et à établir, si tout ce tableau symptomatique, pour lequel ils viennent consulter, est attribuable uniquement à l'appendicite chronique,

ou bien ces malades sont-ils en même temps porteurs d'une lésion de l'épiploon, d'une épiploïte; autrement dit, s'il est possible de retrouver dans le tableau clinique, que ces malades présentent, les quelques signes, dits de présomption, ou encore des signes de certitude, qui nous permettent d'envisager chez eux, en même temps qu'une appendicite, une épiploïte chronique concomitante.

2° Il s'agit de malades déjà opérés antérieurement et qui continuent, ainsi que nous le disions à propos de l'étude symptomatologique, à présenter soit des troubles chroniques, soit des troubles aigus, analogues à ceux dont ils se plaignaient avant leur opération.

Envisageons donc successivement ces deux séries de faits :

I. — Ce serait sortir du cadre de notre étude que d'aborder ici le diagnostic de l'appendicite chronique. Ceci appartient au diagnostic de cette affection et nous ne saurions l'envisager ici. Nous admettons donc qu'après avoir écarté toutes les affections qui peuvent déterminer le tableau de l'appendicite chronique, on a établi ce diagnostic d'une façon ferme. La question qui se pose pour nous est la suivante : Y a-t-il simplement appendicite chronique pure, ou y a-t-il en même temps appendicite et épiploïte chronique et quels sont les éléments qui nous permettent de compléter ce diagnostic et d'affirmer la coexistence *d'une épiploïte?*

A. — Il existe à ce sujet, une première série de faits, où le diagnostic complémentaire, le diagnostic de la

coexistence d'une lésion chronique de l'épiploon en même temps que l'appendicite, ne peut pas se faire avant l'intervention. C'est uniquement au moment de l'opération même, après avoir pratiqué l'ablation de l'appendice, qu'un examen minutieux de l'épiploon permet de trouver des lésions à son niveau, lésions qui impliqueront son ablation, en totalité ou en partie, suivant les cas. Au cours des opérations pour appendicite chronique pure, appendicite chronique d'emblée, n'ayant déterminé aucune crise aiguë du côté de cet organe, se traduisant au point de vue anatomo-pathologique par des lésions minimes de folliculite plus ou moins intense, M. Walther a signalé la possibilité d'une épiploïte chronique concomitante et a fait l'ablation de l'épiploon.

Donc pour faire une opération complète dans ces cas, pour ne pas voir nos malades opérés pour appendicite continuer à souffrir et à présenter les mêmes phénomènes qu'avant leur opération, suivons le conseil que nous donne M. Walther, qu'il ne cesse de répéter à ses élèves dans son service : après l'ablation de l'appendice, ne fermer le ventre, que lorsqu'on a examiné l'épiploon en entier, ses bords et ses deux faces, la région de l'angle colique droit, le cæcum, le côlon ascendant et le côlon transverse. Nous reviendrons, à propos du traitement, sur cet examen, sur cette « toilette des côlons », suivant l'expression de M. Walther, comme complément de l'appendicectomie.

B. — Une deuxième série de faits se rapportent au cas où, au cours de l'examen clinique, nous trouvons

une série de signes communs à l'appendicite et à l'épiploïte chronique.

S'agit-il simplement d'une appendicite ? y-a-t-il appendicite et épiploïte ?

Il nous faut pour cela reprendre les symptômes.

La douleur est commune à l'appendicite et à l'épiploïte. Nous savons combien variable est l'intensité de la douleur spontanée suivant les sujets. Nous savons également que le siège de la douleur provoquée est également variable et les nombreux points douloureux décrits dans l'appendicite chronique, point de Mac-Burney, point de Lanz, point de Munro, point de Clado, point de Lentzmann, qu'on a décrit comme répondant à l'organe malade, point de Moriss, comme répondant au plexus nerveux, qui tient sous sa dépendance son innervation, sont là pour le montrer. Il est bien entendu qu'on n'attache pas une importance capitale au seul symptôme douleur, qu'on peut encore rencontrer dans une série d'autres affections abdominales organiques et qu'il s'agit de malades présentant un syndrome clinique où le symptôme douleur existe, mais où son importance est relative. Comme nous l'avons dit au chapitre de la symptomatologie, il faut bien distinguer la douleur spontanée de la douleur provoquée. Chez les malades qui présentent le tableau clinique de l'appendicite chronique et qui en même temps ont de temps à autre des malaises spontanés, avec une sensation douloureuse en travers dans la région périombilicale, le long du côlon transverse, une douleur brusque très vive, accompagnée d'un état nauséeux, lorsque le malade se cambre, le diagnostic

d'épiploïte concomitante à l'appendicite, doit se présenter à l'esprit du clinicien, surtout si en même temps il trouve par la palpation une zone douloureuse sous le foie, et aussi la répercussion de la douleur dans cette région par la paplation à distance.

M. Walther nous a souvent cité le cas d'un de ses malades, qui chaque fois qu'il se levait, chaque fois qu'il redressait le tronc, éprouvait une sensation de tiraillement douloureux sous le foie en même temps qu'un malaise subit, accompagné de nausées. Chez ce malade, M. Walther trouva à l'opération une épiploïte chronique adhérente dans la fosse iliaque droite. Chaque fois que le malade changeait donc de position, cet épiploon adhérent tiraillait sur le côlon transverse et déterminait cet état de malaise caractéristique. La constatation de la douleur sous le foie, dans le zone de l'angle colique droit, par la palpation, en même temps que les points douloureux appendiculaires, doit faire présumer la coexistence d'une épiploïte concomitante à une appendicite.

Les troubles gastro-intestinaux sont communs à l'appendicite et à l'épiploïte. Dans un cas comme dans l'autre, on peut rencontrer des phénomènes dyspeptiques gastro-intestinaux. L'inappétence semble cependant plus fréquente lorsque l'épiploïte complique une appendicite. Il en est de même de l'état nauséeux, de la digestion difficile de certains aliments (viandes rouges, ragoût, etc.), de la sensation de barre épigastrique après les repas, de la constipation opiniâtre, et surtout de la constipation cæcale, sur laquelle nous avons insisté en étudiant la

symptomatologie, suivie ou non de débâcles diarrhéiques, de glaires ou de fausses membranes dans les selles, traduisant la colite muco-membraneuse, l'infection intestinale chronique.

Voilà autant de signes qui peuvent se rencontrer dans les deux cas, dans l'appendicite simple, mais aussi dans l'appendicite avec épiploïte, plus fréquemment dans ce dernier cas et leur présence implique la possibilité d'une épiploïte. Ce sont là des signes de présomption (Walther) de la coexistence d'une épiploïte avec une appendicite.

La constipation cæcale, avec dilatation du cæcum, avec typhlatonie, avec douleur vive siégeant à l'angle colique droit, constipation opiniâtre obligeant les malades à masser le matin leur cæcum pour faire franchir au contenu intestinal l'obstacle, qui siège au niveau de l'angle colique droit est encore un signe important d'épiploïte.

Les phénomènes généraux liés à une intoxication chronique de l'organisme, donnant ce teint terreux si caractéristique de ces malades, cette apathie, cette inaptitude au travail, etc., sont des signes communs aux deux affections. Peut-être cependant plus fréquents dans les épiploïtes chroniques où les phénomènes d'intoxication seraient plus marqués.

La constatation par la palpation d'une résistance de la paroi abdominale siégeant sur une étendue plus grande, occupant toute la moitié droite de l'abdomen, une sorte d'encombrement du côté droit du ventre, est un signe plus en faveur de l'appendicite avec épiploïte que d'appendicite seule, où la résistance musculaire

à la palpation est située plus bas et en tous les cas beaucoup plus limitée. Enfin, et surtout la constatation parfois d'un véritable *gâteau épiploïque*, d'une tumeur arrondie, cylindrique, allongée dans le sens vertical descendant en bas plus ou moins près de l'arcade de Fallope et remontant en haut vers le côlon transverse, vers l'angle droit, est un signe de certitude et s'observe surtout dans les grosses épiploïtes avec ou sans adhérences à la paroi, siégeant au niveau de l'angle colique droit.

En résumé, le diagnostic de la coexistence de l'épiploïte avec une appendicite se fera par la constatation de quelques signes de présomption : inappétence, troubles gastro-intestinaux, douleur à siège particulier vers l'ombilic, sous le foie, constipation ; et des signes de certitude : défense musculaire beaucoup plus étendue, présence d'un gâteau épiploïque, constatation par la radioscopie des déformations de l'angle colique droit, douleur avec malaise dans certains mouvements particuliers (redressement du tronc dans le cas du malade de M. Walther).

Voici donc les deux ordres de faits appartenant au premier groupe de malades; envisageons maintenant le deuxième groupe :

II. — Les cas qui se rapportent à ce groupe ont trait à des malades qui, après une première opération d'appendicectomie, continuent à se plaindre des mêmes troubles chroniques qu'avant l'opération ; autrement dit, des malades où l'appendicectomie n'a apporté aucune

amélioration de leur état, et qui peuvent même présenter de temps à autre de véritables crises aiguës pouvant ressembler à une crise d'appendicite ou mieux de pseudo-appendicite (Walther).

Ces cas-là sont beaucoup plus délicats, et il faut une observation prolongée des malades, une étude approfondie et minutieuse des symptômes qu'ils présentent, une analyse suivie de très près, pour pouvoir éliminer toutes les affections qui peuvent être la cause de leurs maux et pour arriver au diagnostic d'épiploïte chronique. Car, ainsi que nous le disions au chapitre des symptômes, M. Walther a bien insisté sur ce fait que l'épiploïte chronique peut à elle seule entraîner des troubles gastro-intestinaux, de la colite, des troubles de la santé générale, et enfin des poussées subaiguës des noyaux d'épiploïtes peuvent simuler une crise de pseudo-appendicite.

Plusieurs modalités cliniques peuvent se présenter pour ces malades et il nous faut les envisager successivement :

A. — Il peut s'agir de malades qui, après leur opération d'appendicectomie, peu de temps après ou plus longtemps après, continuent à *souffrir* dans le côté droit du ventre. Cette douleur peut être due à des causes multiples qu'il faut éliminer.

a). — Un petit filet nerveux a pu être inclus dans le tissu de cicatrice opératoire. — M. Jalaguier a cité deux cas où il fut obligé d'intervenir à nouveau pour une douleur fixe, très vive, semblant siéger dans la cicatrice elle-même et où il trouva, par une nouvelle intervention, un filet nerveux inclus dans la cicatrice. M. Walther

dans un cas semblable ne trouva point de filet nerveux dans la cicatrice, mais une large lame d'adhérences péricoliques qui ont été libérées. La douleur a persisté encore pendant deux ans, puis a disparu.

b). — Le moignon appendiculaire ou bien un appendice incomplètement enlevé peut, en s'enflammant, être cause de douleurs abdominales dans le flanc droit. Le fait est rare, mais a été néanmoins signalé (Legueu).

c). — Une névralgie iléo-lombaire peut également être la cause de la douleur survenant plus ou moins longtemps après l'opération.

d). — La douleur peut aussi reconnaître une lésion d'un organe voisin, qui peut très bien être malade à un laps de temps plus ou moins grand après une appendicectomie. C'est dire qu'il faudra éliminer la douleur due à une cholécystite calculeuse ou à une colique hépatique, la douleur liée à une ptose du rein droit, diagnostic d'autant plus délicat que le rein mobile peut coexister avec des lésions appendiculaires et épiploïques, rarement il est vrai ; — à une colique néphrétique et aux calculs du bassinet ou de l'uretère droit, par la recherche des points urétéraux supérieur, moyen et inférieur, par la cystoscopie, cathétérisme des uretères, radiographie, etc. La douleur enfin due à une lésion des annexes droites, par le toucher vaginal, etc.

e). — Ces diverses causes de la douleur éliminées par les divers moyens qui sont actuellement à la disposi-

tion de la clinique, il faudra encore penser aux algies abdominales sur lesquelles ont insisté Loeper et Mlle Weil.

Si on consulte cependant le chapitre de l'étiologie, dans la thèse de Mlle Weil, inspirée par Loeper, on y voit que parmi les causes de ces algies, on trouve précisément une lésion organique d'un des organes, dont l'innervation dépend justement d'un des plexus abdominaux. — Il est très difficile, nous dirons même peu clinique, de déterminer ces points douloureux comme le veut cet auteur. Si on veut bien réfléchir aux petites distances qui séparent tous les points douloureux qu'on a décrits dans la région de la fosse iliaque droite, on se rendra facilement compte, que leur détermination exacte est plutôt théorique. Les cas où on peut déterminer sur le vivant le point iliaque en remontant le long de l'iliaque externe, jusqu'à ce que les doigts qui palpent sentent deux battements doivent en effet être bien rares.

Voici une série de diagnostics à discuter, voici donc une série de maladies qui peuvent être causes de la douleur qui peut se produire à la suite d'une appendicectomie et qu'il faut, après étude approfondie du malade, éliminer successivement pour arriver à dire que la cause de la douleur, dont se plaint le malade, est liée à une épiploïte chronique, avec ou sans adhérences péricæcales, ou péricoliques, sous forme de bride, lame, etc... où à une poussée subaiguë, à l'inflammation d'un noyau d'épiploïte, qui a continué à évoluer après l'ablation de l'appendice.

B. — Une deuxième série de malades comprend, ceux qui, après une appendicectomie, continuent à *souffrir* dans le côté droit et, en même temps, présentent des phénomènes de *colite chronique* avec retentissement plus ou moins marqué sur l'état général.

a). — Nous verrons plus loin, au chapitre de l'étiologie, l'étroite relation qu'on peut établir, dans certains cas, entre l'appendicite chronique, la colite chronique et l'épiploïte chronique. On connaît les cas de grande amélioration de colite rebelle et même de guérison de la colite, qu'on voit survenir après une appendicectomie simple : ce sont les cas de colite secondaire à une appendicite chronique simple. On peut voir, exceptionnellement il est vrai, après une appendicectomie des poussées de colite subaiguë, mais M. Walther ne connaît pas d'observation de colite chronique après une appendicectomie, chez des malades ayant eu auparavant un côlon sain. La colite existait déjà avant l'opération, avant l'appendicectomie, et si au moment de l'opération on n'a fait qu'enlever l'appendice, sans se préoccuper de l'état du côlon, sans voir s'il n'y avait pas des lésions de péricolite, d'épiploïte, la colite peut très bien continuer à évoluer, et être parfois entretenue justement par ce mauvais état de l'épiploon, chroniquement enflammé, par les brides et les lames de péricolite, coexistant avec l'épiploïte chronique.

Le diagnostic, entre la simple colite muco-membraneuse, sans lésions épiploïques, et la colite, en relation avec une lésion chronique de l'épiploon, est donc des

plus délicats et il faut une observation prolongée du malade pour arriver à le trancher. C'est donc un diagnostic à envisager. Et dans ces colites où le traitement médical simple, longtemps continué, n'a amené aucune amélioration, la conduite de choix serait, après une première intervention à exploration incomplète, de vérifier secondairement l'état du côlon, l'état de l'angle droit, pour voir si une péricolite n'en est pas la cause, et en supprimant ces lames péricoliques, ces brides qui encerclent l'angle droit du côlon ou le tunnel formé autour du côlon transverse, lésions en rapport avec une épiploïte chronique, en supprimant en même temps cet épiploon malade, on pourra voir, après un traitement médical dirigé contre la colite, celle-ci s'amender et même disparaître complètement. D'où la règle établie par M. Walther de vérifier toujours l'état du côlon au cours des appendicectomies.

Il va sans dire qu'il faudra faire le diagnostic d'avec les autres variétés de colites, la colite muco-membraneuse simple, la colite dysentériforme, la colite hémorrhagique, toutes les colites en général. Mais c'est surtout avec la colite muco-membraneuse que le diagnostic sera le plus souvent à envisager.

b). — Les douleurs abdominales, avec phénomènes de colite, peuvent dans quelques cas persister après une appendicectomie simple et être en relation avec une série de lésions du cæcum, sur lesquelles divers auteurs ont insisté en ces dernières années. Ce sont : la ptose du cæcum (Paul Delbet), le cæcum mobile (Hammann

Quénu, Wilms, Wiemann), la torsion habituelle du cæcum mobile (Klose), la dilatation du cæcum, la typhlectasie, la typhlatomie (Fischler, Barnes), la coexistence enfin de ces divers états morbides : la dilatation cæcale avec atonie et ptose pelvienne (Mauclaire, Lardennois).

Des *douleurs* sourdes, une sensation de tiraillement, de pesanteur dans le côté droit du ventre à l'état chronique, ou des douleurs aiguës survenant sous forme de crise, à siège mal défini, situé en général au-dessous du point de Mac Burney, parfois plus en dehors tout près de l'épine iliaque antérieure et supérieure, à la suite d'un repas copieux, ou à la suite de fatigue, influencée par l'attitude du malade, augmentée lorsqu'on refoule le contenu du côlon transverse et du côlon ascendant vers le cæcum, diminuée au contraire lorsqu'on refoule la contenu du cæcum vers les côlons ascendant et transverse (Lardennois); un *soulèvement* de la région avec sensation à ce niveau d'une tumeur élastique, mobilisable vers la ligne médiane (Klose), submate pendant la crise, pouvant même disparaître par pression, avec un bruit de gargouillement caractéristique (fin de la crise) ; de la *constipation* avec flatulance, se terminant par une débâcle diarrhéique, fétide, renfermant du mucus et, des fausses membranes; l'examen des selles montrant les phénomènes de stase qui engendrent un processus catarrhal et ulcératif dans le cæcum (les selles contenant toujours plus ou moins de mucus dans l'intervalle des crises, et au moment des crises, présence dans les matières diarrhéiques de globules rouges, non déformés

(Klose); l'examen *radioscopique* fait en série, exécuté 3 jours durant, après ingestion de bismuth, permettant de constater le retard de la circulation intestinale, la dilatation, l'atonie et l'insuffisance motrice du cæcum (Klose); voilà un tableau clinique qui permettra d'établir le diagnostic de ces états morbides du cæcum.

Avant donc de poser le diagnostic d'épiploïte chronique, il faudra envisager tous ces états du cæcum; mais si la ptose du cæcum, si la mobilité cæcale reconnaissent des causes anatomiques, il n'en est pas moins vrai que, dans certains cas, la dilatation du cæcum, la typhlatonie peuvent être sous la dépendance d'une lésion d'épiploïte chronique siégeant au niveau de l'angle droit du côlon, comprimant cet angle, et provoquant la stase cæcale; une altération des parois du cæcum, une typhlite catarrhale peut s'ensuivre, qui, à son tour, peut provoquer une typhlatonie, une typhlectasie, avec mobilité secondaire du cæcum, différente de la mobilité cæcale primitive, celle-ci étant en rapport avec une malformation anatomique (défaut d'accolement du péritoine mésocolique).

Voilà donc des états morbides différents qui, au premier abord, semblent complètement indépendants, épiploïte chronique, typhlatonie, et qui, dans certains cas, peuvent être en étroite relation, l'une, l'épiploïte étant la cause de l'autre, la typhlatonie.

Du reste pour M. Walther, bon nombre de ces poussées ressemblant à la typhlocolite sont en réalité des épiploïtes.

C. — Aux douleurs, aux phénomènes de colite peut s'ajouter la présence d'une *tumeur* dans la région de la

fosse iliaque droite, et nous avons vu, en étudiant la symptomatologie des épiploïtes chroniques, que celles-ci peuvent se manifester localement par la présence d'un gâteau épiploïque caractéristique.

Mais ici encore, avant d'arriver au diagnostic de tumeur épiploïque, il faudra éliminer les causes d'erreurs possibles; il faudra d'abord localiser cette tumeur et éliminer les tumeurs de la paroi abdominale antérieure; on a en effet (Mayerson) signalé des abcès de la paroi en rapport avec l'appendicite survenant plus ou moins longtemps après l'opération. Il faudra ensuite, une fois le diagnostic de tumeur intra-abdominale établi, éliminer, de par leurs caractères, les tumeurs dues à une tuberculose ou à un néoplasme péritonéal, à un néoplasme intestinal siégeant au niveau de l'angle iléo-cæcal ou à une tuberculose iléo-cæcale, à une tumeur des autres organes voisins, enfin à une tumeur ganglionnaire. Nous avons suffisamment insisté sur les caractères de la tumeur due à un gâteau épiploïque, superficielle, de forme, de consistance et d'étendue spéciales, pour ne pas avoir besoin d'y revenir, et pour nous contenter ici d'un simple rappel. La présence de ce gâteau épiploïque, joint aux autres symptômes que nous avons envisagés à leur place, nous permettra d'arriver au diagnostic.

En résumé, le diagnostic d'épiploïte est à faire :

a) Comme complément du diagnostic d'appendicite chronique, avant toute intervention, autrement dit, faire le diagnostic d'appendicite et d'épiploïte concomitante;

b) Ou bien, après une appendicectomie et dans ces cas d'avec tous les états morbides qui peuvent causer de la douleur, des phénomènes de colite, et une tumeur, au niveau de la fosse iliaque droite. C'est par une observation attentive, un examen minutieux, approfondi et prolongé du malade qu'on arrivera à ce diagnostic.

CHAPITRE IV

I. — Etiologie.

L'épiploïte chronique semble étroitement liée à l'appendicite chronique et à la colite chronique.

C'est au cours des appendicites chroniques pures, n'ayant jamais déterminé de crise aiguë, ou encore au cours des appendicites chroniques, qui se sont établies après une ou plusieurs crises aiguës, que l'on rencontre les lésions chroniques de l'épiploon, soit qu'on ait trouvé avant l'opération quelques-uns des signes qui permettent de les soupçonner, soit que, au moment de l'opération, après l'ablation de l'appendice, on ait découvert les lésions par un examen méthodique de l'épiploon, chaque fois qu'on fait une appendicectomie.

Lorsqu'on opère une appendicite, un ou deux mois après une crise aiguë, on peut rencontrer des adhérences épiploïques, reliquats de l'inflammation de l'épiploon concomittante à l'inflammation de l'appendice, l'épiploon, répondant à son rôle de protecteur de la grande cavité péritonéale, est venu se coler là contre le foyer infectieux dans le but de le limiter. On peut donc rencontrer des adhérences épiploïques, rouges, mais plus loin

l'épiploon reprend sa couleur et sa consistance normales. Il s'agit là d'une inflammation par propagation et ces épiploïtes aiguës ou subaiguës peuvent très bien guérir seules et disparaître. Mais ces lésions aiguës peuvent-elles donner plus tard des lésions chroniques de l'épiploon? C'est ce qu'on peut se demander sans cependant pouvoir résoudre ce problème.

C'est surtout dans les opérations pour appendicite chronique, que les lésions chroniques de l'épiploon se rencontrent. Les épiploïtes chroniques semblent se développer d'une façon concomitante avec les appendicites chroniques ou, le plus souvent, l'épiploïte semble consécutive à l'appendicite. Ces épiploïtes semblent aussi être fréquentes dans les appendicites chroniques avec colite chronique. On peut, en effet, rencontrer des épiploïtes chez les malades atteints d'appendicite et de colite chroniques, mais de plus on peut les rencontrer chez ceux qui, déjà opérés antérieurement d'appendicite, continuent à souffrir, qui présentent des phénomènes de colite chronique et, à l'opération, on trouve chez ces malades des lésions chroniques du côté de l'épiploon, qui semblent s'être développées en même temps que la colite. Ce sont donc là des épiploïtes chroniques qui seraient provoquées par la colite chronique. En réalité, il est très difficile, dans ces cas, de faire le départ de ce qui tient à l'appendice et de ce qui tient au côlon. En effet, chez ces malades déjà opérés d'appendicite, porteurs de lésions de l'épiploon en rapport avec la colite, les lésions de l'épiploon pouvaient déjà exister au moment de l'opération antérieure, au moment où on a enlevé l'appendice;

mais ces lésions ont pu passer inaperçues, parce qu'on ne les a pas cherchées, parce qu'il n'y avait aucune adhérence de l'épiploon, qui ait attiré l'attention de l'opérateur sur le repli péritonéal. Donc, l'appendice une fois enlevé, il restait l'épiploon malade dont les lésions continuaient à évoluer, à progresser, et de deux choses l'une, ou bien la colite existait déjà lors de l'intervention, et alors l'épiploïte, causée dans ce cas aussi bien par l'appendicite que par la colite, n'a fait qu'aggraver cette colite en l'entretenant de plus en plus, ou bien la colite absente lors de la première opération ne s'est manifestée qu'après, et dans ce cas, comme on trouve des lésions du côté de l'épiploon en même temps, on est tenté d'attribuer ces lésions à la colite simplement. Il aurait donc fallu, lors de l'opération pour appendicite, être certain que l'épiploon était absolument sain, ne présentait aucune altération à ce moment, pour pouvoir d'une façon sûre incriminer les lésions, dont il est porteur et qu'on trouve lors d'une seconde intervention à la colite simplement et dire que la colite, à elle seule, a pu causer de l'épiploïte. Or, en réalité, et dans la plupart des cas, cet examen manque.

On peut dire en concluant que l'épiploïte chronique se rencontre au cours de l'appendicite chonique pure ou au cours de l'appendicite avec colite chroniques. Et dans les cas où, l'appendice enlevé antérieurement, on constate des lésions de l'épiploon en rapport avec une colite, on ne peut incriminer la colite seule que lorsqu'on est certain, que lors de l'opération antérieure pour appendicite, l'épiploon examiné a été trouvé sain.

Appendicite, colite, épiploïte chroniques vont donc de pair, soit que l'appendice soit le point de départ aussi bien de la colite que de l'épiploïte, soit que l'épiploïte faisant suite à une appendicite, agisse mécaniquement ou par réflexe sur le côlon pour déterminer la colite, qui serait donc secondaire à l'épiploïte et entretenue par celle-ci, soit qu'il y ait colite primitive et lésions secondaires du côté de l'épiploon, causées par la colite chronique. Dans l'histoire de certaines colites, on voit combien importante est la connaissance de ces lésions d'épiploïtes, de péricolites, et nous avons eu l'occasion d'y insister longuement à propos de notre étude anatomo-pathologique.

La localisation des lésions sur la moitié droite de l'épiploon plaide encore en faveur de leur origine appendiculaire (Walther).

La fréquence de ces épiploïtes en rapport avec l'appendicite avec ou sans colite chroniques est assez marquée. En effet, sur 1453 appendicites chroniques de la statistique déjà citée, nous trouvons 372 cas de lésions chroniques du côté de l'épiploon, ce qui donne un pourcentage de 25,67 p. 100. Ce chiffre est assez élevé pour qu'il engage à contrôler, lors de l'ablation de l'appendice, l'état de l'épiploon, l'examiner attentivement pour y découvrir soit une épiploïte chronique adhérente, soit simplement des lésions chroniques sans adhérences.

Au point de vue de l'*âge*, les lésions de l'épiploïte chronique se rencontrent plus fréquemment à l'âge adulte; non pas qu'elles ne puissent exister chez les enfants,

mais, chez eux, elles sont infiniment plus rares, puis qu'elles ne succèdent en général qu'à des troubles déjà anciens, qu'à de vieilles appendicites ou colites anciennes de longue date, ce qu'on rencontre à l'âge adulte surtout. C'est précisément ce facteur qu'on pouvait faire intervenir pour expliquer la divergence d'opinion qui semblait exister en 1900 à la Société de chirurgie entre M. Walther et M. Jalaguier; ce dernier, tout en admettant l'épiploïte, la trouve moins fréquente, parce qu'il opère surtout des enfants alors que, comme nous le disions plus haut, c'est surtout chez les sujets d'un certain âge, ayant une vieille appendicite chronique avec colite, que M. Walther a surtout rencontré les lésions chroniques de l'épiploon.

Les lésions d'épiploïte s'établissent en effet très lentement dans les appendicites ou colites anciennes. On constate différents stades des lésions suivant l'ancienneté de l'appendicite. Dans l'appendicite pas très ancienne on voit simplement de petites plaques rouges granitées, un commencement d'épaississement, la zone de bordure de Walther. Plus tard, dans la forme un peu plus ancienne, on voit les autres lésions : brides, nœuds de rétraction, de sclérose, plaques nacrées, épaississement énorme, enfin masse épiploïque très altérée rejetée sur le côlon et principalement sur l'angle colique droit. Enfin, dans les formes très anciennes (malades souffrant de leur appendicite et colite depuis 15 à 20 ans), on voit une sclérose totale de l'épiploon avec sa rétraction complète (Planche n° I).

Tripier et Paviot ont longuement étudié les adhérences péritonéales sous-hépatiques, les péricystites consé-

cutives à une cholécystite calculeuse; ils ont décrit, dans leur étude, des lames qui, partant de la vésicule biliaire peuvent rayonner autour et descendre très bas jusque sur le cæcum, et même sur l'appendice. Ils sont allés jusqu'à prétendre, que ces lames de péritonite impliquaient toujours l'existence d'une lésion du côté de la vésicule biliaire et que celle-ci se trouverait dans tous les cas. Les péritonites sous-hépatiques peuvent s'accompagner de lésions diffuses du côté de l'épiploon, d'adhérences épiploïques.

Dans nombre de cas, on trouve des lésions du côté de l'épiploon et rien du côté de la vésicule biliaire. M. Walther fait toujours la vérification de la vésicule biliaire dans les cas douteux; il trouve des lésions d'épiploïte chronique sans rien du côté de la vésicule, des épiploïtes d'origine simplement appendiculaire et colique. Mais la question de l'étiologie semble, dans certains cas, plus complexe, car on sait combien fréquentes sont les colites et les appendicites chroniques, qui compliquent la lithiase biliaire. En présence donc des lésions épiploïques, qu'on trouve dans ces cholécystites, une bonne part doit donc revenir à l'appendice et nous pouvons presque dire la même chose, en ce qui concerne les adhérences périgastriques, en rapport avec une lésion de l'estomac, où on peut encore rencontrer des lésions diffuses du côté de l'épiploon. On connaît aujourd'hui la fréquence de la coexistence des lésions gastriques et appendiculaires. Le problème se présente donc d'une façon plus complexe dans ces cas.

Au cours des affections pelviennes, des lésions du

côté des annexes : salpingite, kyste de l'ovaire, ou des affections de l'utérus : fibrome, déviation utérine, on peut également rencontrer des lésions du côté de l'épiploon. Mais là, une distinction capitale est à faire. Deux cas peuvent en effet se présenter :

1° Ou bien, on a affaire à des adhérences épiploïques consécutives à une crise aiguë ou subaiguë, rattachant l'épiploon à un des organes pelviens ou à la paroi du bassin, sans qu'il y ait à proprement parler d'épiploïte chronique, l'épiploon au delà de ces adhérences reprenant son aspect normal ; il s'agit dans ces cas, comme dans ceux que nous avons signalés plus haut à propos de l'appendicite aiguë refroidie, de lésions de défense, d'adhérences simples ayant pour but de limiter un foyer infectieux, et non pas d'épiploïte chronique, que nous étudions.

Ces cas n'entrent pas dans le cadre de notre sujet et, à propos de l'étude anatomo-pathologique, nous avons insisté sur les caractères distinctifs qui permettent de reconnaître ces simples paquets d'adhérences épiploïques de l'épiploïte chronique vraie, celle qui nous intéresse. C'est dans ce groupe que nous pourrions placer les cas réunis par Mauclaire et son cas personnel d'épiploïte totale compliquant une salpingite. Il s'agit là d'épiploïte aiguë.

2° Ou bien il s'agit, en effet, d'adhérences épiploïques à un des organes contenus dans le petit bassin, mais où il y a véritablement épiploïte chronique ; on rencontre sur cet épiploon ainsi adhérent, des lésions spéciales d'épiploïte chronique et qui rentrent dans le cadre de

notre étude. Or, dans tous les cas que nous avons rencontrés, appartenant à cette dernière catégorie, il s'agissait de malades ayant, en même temps que leurs lésions des organes pelviens, des troubles gastro-intestinaux, etc., en rapport avec une appendicite chronique, et l'appendice enlevé en même temps que les annexes présentait des lésions caractéristiques d'appendicite chronique. Ces épiploïtes chroniques semblent donc devoir être rapportées à l'appendicite et non pas aux lésions des organes pelviens.

Enfin, nous ferons la même remarque pour les épiploïtes que l'on peut rencontrer au cours des opérations pour éventration, hernie ombilicale, etc.; ce sont là des adhérences épiploïques, des épiploïtes aiguës ou subaiguës n'ayant pas les caractères anatomo-pathologiques distinctifs et particuliers des épiploïtes chroniques en rapport avec l'appendicite et la colite chroniques.

En résumé, nous pouvons dire qu'au point de vue étiologique, les épiploïtes chroniques se développent à la suite d'une appendicite avec ou sans colite chronique et que dans les autres affections abdominales où on les rencontre, affections pelviennes, etc., l'appendicite et la colite étant concomitantes à ces lésions, il semble, que c'est à elles, que l'on doive attribuer les lésions chroniques que l'on constate au niveau de l'épiploon.

II. — Pathogénie. Physiologie pathologique.

Nous envisageons dans ce chapitre :

1° Le rôle de l'épiploon.

2° La pathogénie des épiploïtes chroniques en rapport avec l'appendicite et la colite chronique.

3° La pathogénie des symptômes cliniques de ces épiploïtes.

I. — Rôle de l'épiploon.

Rappelons en quelques mots seulement, les données actuellement bien établies, depuis les intéressantes recherches de Ranvier, Cornil et Carnot, Roger, Milian et des auteurs étrangers et qui sont résumées par Le Play et Fabre, dans les conclusions de leur très intéressant travail, sur la physiologie du grand épiploon :

« L'épiploon, diverticule de la séreuse péritonéale, jouit des différentes propriétés des séreuses en général. Comme elles, il absorbe et résorbe, il secrète et joue un rôle important dans la défense contre les infections et les intoxications.

Sa richesse particulière en éléments lymphatiques en fait, suivant l'heureuse expression de Ranvier, *une sorte d'énorme ganglion lymphatique étalé.*

Par sa configuration et ses connexions anatomiques, il se présente comme un voile, ou mieux, comme un *vaste filet*, libre par la plus grande partie de sa circonférence et qui, bien que complètement dépourvu d'éléments contractiles, jouit néanmoins d'une grande mobilité.

Les propriétés physiologiques du grand épiploon sont, pour une grande part, en rapport avec cette mobilité et avec son pouvoir absorbant.

Grâce à sa mobilité et à sa richesse lymphatique,

l'épiploon exerce un rôle protecteur, depuis longtemps connu, contre les corps étrangers de la cavité abdominale.

Les corps inertes de volume, de nombre, de forme, de nature très variables, les fragments d'organes, les microorganismes, les parasites divers, introduits dans le péritoine, se déposent très rapidement sur lui.

Par ses déplacements, il exerce vis-à-vis d'eux une action mécanique de balayage et surtout de groupement; il les retient et les fixe par une sorte de sécrétion agglutinante, avec production de fibrine surtout et de mucine.

Les divers corps étrangers, ainsi fixés, deviennent la proie des phagocytes et sont ainsi détruits et éliminés; si leur nature ne permet pas ce processus, ils sont enkystés.

L'épiploon joue donc un rôle actif de défense contre l'infection locale. Il a un pouvoir bactéricide évident.

Il exerce de plus une action antitoxique sur les produits nuisibles (sécrétions microbiennes ou poisons résultant de l'autolyse), qu'il modifie et atténue, ainsi qu'il ressort des expériences de Riensi, Boeri, Cioffi, etc.

Dans les infections et les intoxications générales, il entre en réaction avec le reste du système hématopoïétique, en l'absence de toute localisation abdominale du processus infectieux ou toxique. Un certain nombre d'expériences permettent d'envisager une action compensatrice entre l'épiploon et la rate.

Par la propriété qu'il a d'adhérer aux différents viscères, l'épiploon mobile exerce une action protectrice

contre les inflammations des viscères abdominaux.

Il vient renforcer, par sa présence, la paroi des viscères qu'un travail ulcératif tend à perforer et protège ainsi la cavité péritonéale; dans d'autres cas, il localise l'infection de la séreuse en un point déterminé (péritonites circonscrites).

Il a un rôle plastique important dans la réfection des canaux et des cavités. Les expériences de Cornil et Carnot, les greffes épiploïques montrent la part qui lui revient dans la réparation des viscères et de la paroi abdominale.

Il représente ainsi une *étoffe de réserve* à laquelle l'organisme aura recours, toutes les fois qu'il aura à réparer un tissu, à limiter une lésion, à combler une brèche. »

II. — Pathogénie des épiploïtes.

L'épiploon est donc le grand défenseur de la cavité abdominale. C'est lui, qui, grâce à sa mobilité va se porter vers un foyer infectieux abdominal, pour le localiser et pour empêcher la propagation de cette infection à toute la séreuse péritonéale.

a). — Grâce à cette propriété donc, lors d'une crise d'appendicite aiguë, l'épiploon se portant vers la fosse iliaque droite, siège du foyer infectieux, va contracter des adhérences pour l'y localiser. Ici, c'est la propriété plastique qui entrera en jeu.

L'infection appendiculaire trouvera donc une barrière puissante dans l'épiploon; mais on comprend très bien que l'infection puisse, dans ces cas, envahir aussi l'épi-

ploon. Autrement dit, que l'épiploon n'étant pas toujours capable d'enrayer cette infection, se laisse envahir par celle-ci : une épiploïte aiguë en résultera : épiploïte par propagation d'une infection appendiculaire, épiploïte par contigüité.

Nous savons que ces épiploons rouges, vascularisés, atteints d'épiploïte aiguë, guérissent souvent, qu'après un temps plus ou moins long, toute trace d'infection appendiculaire disparaissant, les lésions aiguës rétrocèdent et l'épiploon revient à l'état normal, ne gardant comme reliquat de l'infection que quelques adhérences avec la paroi ou avec les organes voisins de l'appendice, cæcum, côlon ascendant, capables elles aussi de rétrocéder.

Mais ces lésions aiguës peuvent-elles être le point de départ des lésions chroniques? C'est une question à laquelle il semble difficile de répondre. M. Walther n'a jamais pu voir le passage entre une épiploïte aiguë et une épiploïte chronique à lésions spéciales que nous avons décrites. On ne voit pas, dans la série des opérations la filiation des lésions entre l'épiploïte aiguë ou subaiguë et l'épiploïte chronique proprement dite, celle que nous étudions. Ce que l'on voit, c'est le passage de la poussée aiguë à l'état de tractus fibreux, d'adhérences fibreuses, mais jamais on ne voit l'état de plaques granitées, à moins qu'il s'agisse d'appendicite chronique.

b) L'étude anatomo-pathologique et clinique des épiploïtes chroniques nous montre, que celles-ci exis-

tent surtout au cours des appendicites chroniques pures, c'est-à-dire des appendicites chroniques n'ayant jamais déterminé de crise aiguë, et aussi au cours des colites chroniques. Comment peut-on expliquer le développement de ces épiploïtes chroniques qui sont certainement de beaucoup les plus fréquentes?

Dans les appendicites avec colite chronique, l'infection de l'épiploon peut se faire de diverses manières :

α) On sait aujourd'hui, que les nombreux microbes, qui pullulent dans la cavité intestinale, peuvent franchir la paroi de l'intestin, sans qu'il y ait une effraction de cette paroi. Les expériences de Klecki ont montré, que les microorganismes contenus dans l'appendice pouvaient envahir le péritoine, sans qu'il y ait perforation de cet organe. L'épiploon répondant à son rôle, luttera contre ces microorganismes, ainsi que l'ont montré les nombreuses expériences consistant à introduire, dans la cavité abdominale, des corps étrangers divers. (Nous renvoyons au travail de Le Play et Fabre qui relate toute une série d'expériences répétées en partie par eux-mêmes, en même temps que leurs expériences personnelles).

On pourrait peut-être, pour un certain nombre d'épiploïtes chroniques, invoquer ce mécanisme, qui expliquerait ainsi les lésions de l'épiploon que l'on rencontre au cours des appendicites chroniques. Là, il s'agit de passage direct des microorganismes intestinaux dans la cavité péritonéale, leur localisation sur l'épiploon, qui réagit à leur contact pour les détruire, mais qui, à la longue, pourrait lui-même être atteint. Ceci cadrerait

assez bien avec ces évolutions chroniques, à longue échéance, qui est justement un des caractères de ces lésions.

β) La voie lympathique peut, dans certains cas, être celle, que suivent les microorganismes pour arriver de l'intestin dans le grand épiploon (1).

De l'étude de ces lymphatiques, étude incomplète, comme nous le disons, un renseignement intéressant à retenir, est celui que l'on trouve dans Poirier et Charpy (*Les lymphatiques*, p. 1223, édition 1902).

A propos des lymphatiques du côlon transverse, la large communication de ces lymphatiques avec ceux du grand épiploon. C'est peut-être grâce à ces communica-

(1) La question des lymphatiques du grand épiploon demande encore à être étudiée. Nous devions entreprendre, avec M. Descomps, l'étude des lymphatiques de l'épiploon, mais, par suite de circonstances, étrangères à notre volonté, nous avons été obligés d'ajourner cette étude. Il y a là, peut-être, des points importants à préciser, qui faciliteraient la compréhension de la pathogénie de certaines épiploïtes chroniques.

Voici, à propos des lymphatiques du grand épiploon, ce qu'on trouve dans le travail de Le Play et Fabre :

Sappey, fait à peine mention des lymphatiques du grand épiploon.

Eccles, décrit le long de la grande courbure de l'estomac, entre les deux feuillets de l'épiploon, des ganglions lymphatiques gastro-épiploïques, qui reçoivent les lymphatiques venant de la paroi stomacale et ceux du grand épiploon.

Dans Poirier et Charpy, on trouve signalée la large communication des vaisseaux lymphatiques, du colon transverse avec les lymphatiques du grand épiploon.

Norris divise, d'après ses recherches chez les lapins, les vaisseaux lymphatiques du grand épiploon, suivant leur situation en : lymphatiques profonds, qui accompagnent les vaisseaux et en superficiels traversant l'épiploon en tous sens ; ces derniers tirent leur origine des « canalicules à suc de Reklinghausen » ; ces canalicules communiquent avec des stomates situées au-dessus, se réunissant aux capillaires lymphatiques, qui se jettent dans les grands troncs lymphatiques. Ces vaisseaux lymphatiques aboutissent à des glandes lymphatiques dans la partie supérieure du grand épiploon, au niveau de la grande courbure de l'estomac.

Weidenreich considère le grand épiploon comme une nappe lymphatique, étalée en surface, suspendue dans la cavité abdominale, en rapport surtout avec un rôle de défense phagocytaire, anti-infectieux.

tions qu'une infection à point de départ au niveau du côlon transverse peut se transmettre par voie lymphatique au grand épiploon. C'est peut-être là, la voie que suivent les microbes partis du côlon transverse, au cours des poussées de colite à répétitions, pour aller infecter le grand épiploon et déterminer les lésions d'épiploïte qu'on rencontre dans certaines colites chroniques.

γ) L'infection peut, peut-être, dans certains cas, suivre la voie sanguine. Il est aujourd'hui établi que l'épiploïte chronique peut se développer à la suite d'infection et d'intoxication générales. Les expériences de Simon semblent avoir prouvé ces faits.

Il est malaisé d'interpréter les faits d'épiploïte chronique en rapport avec l'appendicite et la colite chroniques où la voie sanguine ait été la voie suivie par l'agent infectueux ou toxique. Et cependant les appendicites comme les colites chroniques, s'accompagnent à la longue d'un certain degré d'intoxication latente de l'organisme, intoxication qui pourrait, à la longue, avoir une répercussion sur l'épiploon et déterminer une réaction de sa part?

Les recherches anatomiques de Descomps sur les veines de la moitié droite du côlon (appendice cæcum, côlon ascendant et angle droit) et la veine gastro-épiploïte droite, montrant l'étroite relation de ces deux systèmes veineux, qui souvent forment un tronc commun avant de se jeter dans la veine grande mésentérique, expliqueraient peut-être certains cas, où l'infection à point de départ intestinal aurait suivi la voie veineuse pour déterminer des lésions du côté de l'épiploon. Mais

là l'explication est malaisée, car il faudrait admettre une marche rétrograde de l'infection. En tous les cas, ces notions anatomiques sont importantes à connaître; elles montrent une relation étroite entre la circulation veineuse de cette partie du gros intestin et du grand épiploon et explique en cas de gêne de la circulation, la stase veineuse qui se fait dans tout ce territoire (1).

(1) M. Descomps a bien voulu nous communiquer le résultat de ses recherches sur le système des veines de l'angle iléo-cæcal, du côlon ascendant, de l'angle droit et de l'épiploon. Nous l'en remercions vivement ici.

Les recherches ont porté sur 33 sujets. Voici les types qu'il a pu établir et leur ordre de fréquence.

I. Angle iléo-cæcal. — Par ordre de fréquence :

A. *Six* veines aboutissant à un tronc commun : *veine iléo-colo-cæco-appendiculaire* (I.C.C.A.) dans 45 0/0 des cas. Se décomposant comme suit :

a) dans 42 0/0 : une veine appendiculaire, une veine cæcale, deux veines iléales, deux veines coliques (côlon ascendant). — 42 0/0.

b) dans 3 0/0 : une veine appendiculaire, deux veines coliques, trois veines iléales.

B. *Cinq* veines dans 36 0/0 des cas. Se décomposant comme suit :

a) dans 21 0/0 des cas : 2 veines iléales, 1 veine colique, 1 veine cæcale, 1 veine appendiculaire.

b) dans 12 0/0 des cas : 1 veine iléale, deux veines coliques, 1 veine cæcale, 1 veine appendiculaire.

c) dans 3 0/0 des cas : 1 veine iléale, 1 veine colique, 2 veines cæcales. 1 veine appendiculaire.

C. *Quatre* veines dans 12 0/0 des cas. Se décomposant comme suit :

a) dans 9 0/0 des cas : 1 veine iléale, 1 colique, 1 cæcale, 1 veine appendiculaire.

b) dans 3 0/0 des cas : 1 veine iléale, 2 veines coliques, 1 veine appendiculaire.

D. *Sept* veines dans 6 0/0 des cas. Se décomposant comme suit :

a) dans 3 0/0 des cas : deux veines iléales, trois veines coliques, 1 veine cæcale, 1 veine appendiculaire.

b) dans 3 0/0 des cas : 2 veines iléales, 2 veines coliques, 2 veines cæcales, 1 veine appendiculaire.

II. Veines du côlon ascendant. — Par ordre de fréquence.

A. *Deux* arcades veineuses dans 54 0/0 des cas, qui peuvent avoir une disposition différente :

a) dans 21 0/0 des cas, ces 2 arcades veineuses réunissent le tronc I. C. C.A. au tronc commun formé par la gastro-épiploïque droite (G.E.d.) et la veine de l'angle colique droit (V.a.C.D.).

b) dans 18 0/0 des cas, ces 2 arcades réunissent le tronc I.C.C.A. à la veine V.a.C.D.

En résumé, la pathogénie des épiploïtes chroniques semble encore très obscure; nous n'avons fait qu'esquisser là quelques hypothèses, qui, comme toutes hypothèses en général, n'ont qu'une valeur toute relative. Des recherches ultérieures, des recherches bactériologiques,

c) dans 9 0/0 des cas, ces 2 arcades réunissent une branche du tronc I.C.C.A. à la veine V.a.C.D.

d) dans 9 0/0 des cas, ces 2 arcades réunissent le tronc I.C.C.A. à la veine G.E.d.

B. *Trois* arcades veineuses dans 24 0/0 des cas :

a) dans 12 0/0, ces arcades réunissent I.C.C.A. au tronc commun de G.E.d. et de V.a.C.D.

b) dans 6 0/0 ces arcades réunissent I.C.C.A. à le V.a.C.D.

c) — 3 0/0 — — une branche du tronc.

d) — 3 0/0 — — I.C.C.A. à G.E.d.

C. *Une* arcade veineuse dans 15 0/0 des cas :

a) dans 6 0/0 des cas, cette arcade réunit I.C.C.A. au tronc commun de G.E.d. et V.a.C.D.

b) dans 6 0/0 des cas, cette arcade réunit I.C.C.A. à V.a.C.D.

c) — 3 0/0 — — une branche du tronc.

D. *Quatre* arcades veineuses dans 6 0/0 des cas :

Ces 4 arcades réunissent I.C.C.A. à V.a.C.D. (6 0/0 des cas).

III. Angle colique droit.

A. Une grosse arcade veineuse recueillant le sang de cette portion des côlons, est tendue entre la veine du côlon ascendant (C.A.) et la veine du côlon transverse (C. T.) dans 69 0/0 des cas.

B. Deux grosses arcades entre C.A. et C.T. dans 12 0/0 des cas.

C. Pas d'arcades veineuses, mais simplement :

a) 1 petite veinule 6 0/0 des cas.

b) 2 petites veinules 6 0/0 des cas.

D. Aucune veine spéciale à cet angle dans 6 0/0 des cas.

IV. Épiploon. — Les veines de la lame antérieure de l'épiploon (presque toute la face antérieure de l'épiploon et 1/3 droit de la face postérieure) aboutissent à la veine *gastro-épiploïque droite*. (La lame postérieure est sous la dépendance du territoire de la splénique; nous la laissons de côté).

La *veine gastro-épiploïque droite* va se jeter dans la veine grande mésentérique et affecte avec les veines de la partie droite des côlons des rapports très importants. Tantôt en effet, il y a formation d'un tronc commun, tantôt ces veines se jettent séparément dans la grande mésentérique, mais la distance qui relie les 2 troncs est minime et varie en général de 1/2 centimètre à 3 centimètres au maximum.

A. Dans 42 0/0 des cas, G.E.d, V.a.C.D., V.C.A., aboutissent isolément dans la grande mésentérique à très petite distance l'une de l'autre, comme nous le disions plus haut.

B. Dans 39 0/0, G.E.d. et V.a.C.D. forment un tronc commun, à côté duquel vient se jeter V.C.A.

si difficiles et si longues à poursuivre, des expériences, difficilement réalisables du reste, sont nécessaires pour éclairer cette pathogénie.

III. — Pathogénie des symptômes. Physiologie pathologique.

Trois genres de raisons peuvent être invoqués pour expliquer les symptômes cliniques, que présentent les malades porteurs de lésions chroniques de l'épiploon : raisons mécaniques, réflexe, infection.

a) — C'est par des raisons d'ordre mécanique qu'on peut expliquer les troubles dyspeptiques. Ces troubles sont en partie analogues, à ce qu'on observe dans l'entéroptose. Des tiraillements exercés par l'intermédiaire du côlon transverse sur le bord inférieur de l'estomac, par un épiploon adhérent en bas, ou simplement par un épiploon surchargé de graisse, peuvent provoquer des troubles dyspeptiques [dyspepsie mécanique (Delbet).] — La rétraction de l'épiploon, chroniquement malade, déterminant des plicatures du côté du côlon transverse, ou encore une exagération de l'angle droit, explique la gêne de la circulation du contenu intestinal. Nous avons, lors de l'anatomie pathologique, longuement étu-

C. Dans 9 0/0, G.E.d. et V.C.A, forment un tronc commun, la V.a.C.D, allant se jeter isolément dans la veine mésentérique.

D. Dans 9 0/0 les trois veines vont se jeter isolément, mais il existe une anastomose entre V.C.A. et G.E.d.

On voit par ces dispositions l'étroite liaison qui existe entre la veine gastro-épiploïque droite (veine de la lame antérieure de l'épiploon) et les veines de la partie droite des côlons (angle droit, côlon ascendant, cæcum et appendice), tronc commun ou troncs séparés par une très petite distance.

Et ceci pourrait, peut-être, expliquer dans une certaine mesure la coexistence fréquente des lésions concomitantes de l'épiploon et de la partie droite des côlons.

dié toutes les modifications, qu'on peut rencontrer au niveau de l'angle droit, au niveau du côlon transverse ou du cæcum et du côlon ascendant (brides, anneaux, tunnel, lame d'accolement en canons de fusil, aplatissement de l'angle droit par la bride prérénale — ou encore, en cas d'épiploïte chronique non adhérente, exagération de l'angle, plicature de l'intestin par rétraction de la moitié droite de l'épiploon, etc..) et la connaissance de ces divers états explique, par une raison mécanique, les troubles qui peuvent en résulter : douleur, constipation, phénomènes d'obstruction intestinale, colite; gêne de la circulation intestinale, généralisée ou au contraire localisée sur un segment du gros intestin, côlon transverse ou angle colique droit, avec stase cæcale, inflammation du cæcum, dilatation du cæcum (typhlatonie, typhlectasie).

b) — D'autres fois, on doit incriminer des réflexes pour expliquer les troubles gastro-intestinaux que présentent les malades. Une épiploïte chronique, malgré qu'elle soit secondaire à une colite chronique, peut, à son tour, entretenir par réflexe la colite et l'empêcher de guérir, tant que les lésions de l'épiploon n'ont pas été supprimées.

M. Walther nous a cité une observation extrêmement instructive, montrant que l'épiploon malade peut à son tour produire des phénomènes de colite chronique et entretenir cette colite tant que l'épiploon n'a pas été enlevé. Cette observation constitue une vraie expérience sur le vivant. Il s'agit d'un malade du service de M. Walther,

de l'hôpital de la Pitié, qui fut opéré par M. Robineau pour une hernie avec résection épiploïque basse. Or, ce malade qui, avant cette intervention, n'a jamais présenté des phénomènes de colite, commence à souffrir de son côlon, peu de temps après son opération et à présenter tous les phénomènes d'une colite muco-membraneuse. M. Walther réopère ce malade pour ces phénomènes, lui fait la résection de l'épiploon au ras du côlon et les phénomènes de colite s'amendent et disparaissent complètement après cette deuxième intervention. C'est là un bel exemple d'épiploïte et de colite expérimentales.

c) — Enfin des poussées aiguës ou subaiguës peuvent survenir au niveau des noyaux d'épiploïte chronique, foyers infectieux latents, dont l'activité se révèle sous des influences difficiles à déterminer, causant les phénomènes de pseudo-appendicite dont nous avons parlé.

De plus, l'épiploïte chronique libre sans aucune espèce d'adhérences, sans brides, ni coudure de l'intestin, peut à elle seule, suivant M. Walther, entretenir par elle-même de la colite, des phénomènes douloureux, des troubles digestifs, en un mot de l'infection intestinale chronique. De sorte qu'il y aurait là une sorte de cercle vicieux, l'épiploïte chronique, qui est due à une infection intestinale, une fois constituée, entretiendrait à son tour cette infection, cette colite chronique, car il est probable qu'il s'agit là de troubles circulatoires, de congestion dans le système veineux de l'épiploon et des côlons, ces deux systèmes veineux présentant, comme nous l'avons vu plus haut, une étroite relation.

CHAPITRE V

TRAITEMENT

De l'étude anatomo-pathologique et symptomatique que nous venons de faire sur les épiploïtes chroniques, il résulte une première conclusion pratique au point de vue du traitement : c'est *la nécessité d'examiner systématiquement l'épiploon dans toute intervention abdominale*, comme le recommande M. Walther. Nous avons insisté en effet, en faisant l'étude clinique des épiploïtes chroniques, sur ce fait très intéressant, à savoir, que les lésions de l'épiploon peuvent, dans un certain nombre de cas, se révéler uniquement au moment de l'opération, par un examen minutieux de ce repli péritonéal, permettant de constater l'existence des lésions caractéristiques. Et faute d'avoir négligé cet examen, on peut voir son malade exposé à souffrir tout comme avant l'opération.

Donc, chaque fois qu'on opère une appendicite chronique par l'incision latérale, si petite soit-elle, il faut, après section de l'appendice et enfouissement de son moignon, aller à la recherche de l'épiploon. Cet examen peut se faire, comme nous le disons, même lorsqu'on

a fait une petite incision latérale (3 centimètres). Il est bien entendu, que si on tombe sur un épiploon malade, présentant des adhérences multiples, au niveau de l'angle droit des côlons par exemple, qu'on agrandira, si besoin est, cette incision. Mais celle-ci suffit, lorsqu'on a affaire à une épiploïte chronique libre, sans adhérences.

Il est admis aujourd'hui, par un grand nombre de chirurgiens, qu'au cours des laparotomies médianes pour affections pelviennes, l'ablation de l'appendice s'impose. Et la proportion des appendices trouvés malades, dans ces circonstances est très grande, pour ne pas dire considérable. Peut-être, doit-on attribuer une bonne partie des troubles gastro-intestinaux, que présentent ces malades, justement à cette appendicite chronique coexistante. Quoi qu'il en soit, dans ces opérations, après résection de l'appendice, l'état de l'épiploon, doit également être contrôlé.

Voici donc un premier fait pratique, sur lequel a insisté M. Walther, lors de ses communications à la Société de chirurgie ou aux Congrès de chirurgie, et tout dernièrement au dernier Congrès de chirurgie d'octobre 1911 et que nous avons vu mettre en pratique pendant le temps que nous avons eu l'honneur de passer auprès de lui : c'est *l'examen de l'état de l'épiploon* au cours des opérations pour appendicite chronique d'emblée, ou pour appendicite à rechutes, ou même pour une appendicite opérée à froid à la suite d'une seule crise et aussi au cours des laparotomies médianes pour opérations pelviennes.

Comment doit se faire cet examen de l'épiploon?

Deux cas peuvent se présenter : il y a des adhérences, ou bien il n'y en a pas.

L'attention du chirurgien est certainement retenue lorsqu'il y a des adhérences. Mais là, une remarque s'impose : en faisant l'étude anatomo-pathologique des épiploïtes chroniques adhérentes, nous avons longuement insisté sur ces épiploïtes et sur la distinction qu'il y a à établir, entre des lésions chroniques de l'épiploon avec adhérences, et les simples adhérences, qu'on peut trouver, soit au cours des affections pelviennes, soit au cours d'une appendicite à froid. Nous avons montré là, qu'adhérences ne veut pas dire épiploïtes chroniques adhérentes, que ces adhérences n'impliquent pas toujours lésions chroniques de l'épiploon et partant n'impliquent pas l'ablation de l'épiploon. Au cours d'une affection abdominale, l'épiploon viendra limiter le foyer infectieux et contractera des adhérences; lui-même sera rouge, très vascularisé, en somme atteint d'épiploïte aiguë. Ces lésions aiguës vont disparaître, cette vascularisation, cette coloration rouge vif va s'atténuer et l'épiploon reprendra *sa coloration* et *sa consistance* normales. On trouvera, dès lors, en opérant ces cas, quelques adhérences analogues à ces brides réunissant les organes du petit bassin, à la suite d'une pelvi-péritonite, qui rattacheront un *épiploon*, de *couleur* et de *consistance normales* immédiatement au-delà des adhérences, à la paroi ou à un des organes pelviens. Dans ces cas-là, la simple libération ou la résection de ces adhérences suffit et l'épiploon une fois libéré sera laissé en place.

Mais il n'en est pas toujours ainsi. Au cours des interventions pour affections pelviennes, on pourra rencontrer des adhérences épiploïques, mais cette fois, avec des lésions chroniques caractéristiques de l'épiploon. Celui-ci n'est pas simplement adhérent; il est en même temps porteur de ces lésions, que nous avons longuement étudiées au chapitre de l'anatomie pathologique : il n'a plus sa coloration ni sa consistance normales; il présente des plaques granitées, des noyaux d'épiploïtes chroniques, un épaississement de son bord inférieur ou de toute sa moitié droite, etc., et dans ces cas, comme le veut M. Walther, il faut non seulement libérer les adhérences, mais aussi faire la résection de l'épiploon malade, sous peine d'avoir fait une opération incomplète. Dans ces cas d'épiploïte chronique vraie, l'appendice, au cours des opérations pour affections pelviennes, a toujours été trouvé malade, atteint de lésions classiques d'appendicite chronique (folliculite simple, folliculite hémorragique, sclérose).

Tout ce que nous venons de dire pour les laparotomies médianes, en ce qui concerne l'état de l'épiploon, s'applique, bien entendu, aux laparotomies latérales pour appendicite à froid; adhérences sans lésions chroniques de l'épiploon : libération ou résection de ces adhérences; adhérences avec lésions chroniques de l'épiploon : ablation de l'épiploon. Dans certains cas, cependant, d'opération pour appendicite à froid, nous avons vu M. Walther, faire l'ablation de l'épiploon atteint d'épiploïte aiguë ou subaiguë adhérente sans qu'il y ait déjà lésions chroniques. Il y avait alors, néanmoins, le premier

degré des épiploïtes chroniques, la teinte rosée en placard, au-delà des lésions aiguës, et en prévision de l'évolution ultérieure vers les lésions chroniques, M. Walther fit l'ablation de l'épiploon. Ceci n'est pas la règle, comme il nous a dit souvent; ce n'est que dans certains cas, où l'épiploïte chronique est à son stade primitif et pour éviter son évolution ultérieure, que cette conduite est à suivre.

Mais si l'attention du chirurgien est toujours attirée sur l'épiploon, lorsqu'au cours d'une opération, il tombe sur des adhérences épiploïques, il n'en est plus de même lorsque il n'y a pas d'adhérences. Et M. Walther insiste sur ce point, à savoir, qu'il faut toujours, même dans les cas où il n'y a pas d'adhérences, examiner l'état de l'épiploon. Car, comme nous l'avons vu, celui-ci peut être porteur de lésions chroniques, sans que pour cela il ait contracté des adhérences ni avec la paroi, ni avec les organes voisins.

Nous avons vu que ces lésions chroniques existaient au cours des appendicites chroniques. Par la petite incision latérale, après l'appendicectomie, on ira rechercher l'épiploon, l'attirer au dehors et l'examiner attentivement. Dès un premier examen, on peut trouver ces plaques granitées, cette coloration rosée, ou encore des noyaux plus volumineux de sclérose, la traînée de bordure, la consistance dure, presque de cuir, siégeant sur la moitié droite de l'épiploon et indiquant une altération de cette partie. C'est surtout en attirant tout l'épiploon au dehors et en comparant sa moitié droite, siège de ces lésions, à sa moitié gauche, où l'épiploon a sa

coloration et sa consistance normales, que ceux-là apparaîtront plus nettement au chirurgien.

Mais lorsqu'on ne trouve pas ces lésions, doit-on s'en tenir là? Nous ne le croyons pas, car, comme le dit M. Walther et comme nous l'avons vu faire, en étalant l'épiploon sur une compresse, et en examinant *sa face postérieure*, on peut y rencontrer ces brides, ces bandelettes qui se présentent sous forme de petites cordelettes, sous forme de petits ponts, s'entrecroisant en tous les sens, et plus loin encore de véritables nœuds de rétraction. Dans d'autres cas enfin, nous avons vu sur la face postérieure de l'épiploon et tout près de son insertion sur le côlon transverse, cette série de petites ficelles, ces brides entourant le côlon transverse, l'encerclant complètement, formant une sorte d'anneau ou de tunnel autour de ce côlon, ou encore l'épiploon rampant en ptérygion sur ce côlon.

Donc, comme conclusion pratique, au cours des laparotomies médianes, ou latérales pour appendicite, examiner l'état de l'épiploon, qu'il y ait ou non adhérences épiploïques, et examiner complètement, les bords, les deux faces, son insertion colique, et faire son ablation s'il est porteur de lésions, que nous avons indiquées au chapitre de l'anatomie pathologique.

Quelle est *l'étendue* de l'épiploon que l'on doit enlever? En principe, il faut faire l'ablation de toute la partie malade de l'épiploon et suivant l'étendue de celle-ci, on doit enlever soit le *tiers droit*, soit la *moitié droite*, soit enfin une portion plus étendue encore, allant même jusqu'à l'ablation de *tout l'épiploon* lorsque celui-ci

est complètement malade sur toute son étendue. Nous avons vu M. Walther enlever dans certains cas tout l'épiploon.

Cette ablation, d'une étendue plus ou moins grande de l'épiploon, ne va-t-elle pas sans danger pour plus tard, en privant le malade d'un organe dont le rôle de défense dans l'infection abdominale a été nettement établi?

Eh bien, nous pensons que cette crainte, est absolument illusoire. Car, ce qu'on enlève, ce n'est pas un épiploon sain, c'est un épiploon malade, un épiploon présentant des lésions chroniques qui ne rétrocèdent plus. Nous admettrions la privation de l'organisme d'un organe de défense, si nous proposions l'ablation d'un épiploon sain, ou encore si nous proposions l'ablation d'un épiploon atteint de légère épiploïte aiguë ou subaiguë, de ces épiploons, rouges, vascularisés, que l'on peut rencontrer lors des opérations pour appendicite à froid, plus ou moins près de la crise, et lors des opérations pour affections pelviennes. Nous avons, croyons-nous, assez longuement insisté sur ce fait, à savoir, que ces épiploïtes subaiguës, légères, peuvent très bien guérir après l'ablation de l'appendice, après destruction des adhérences. Mais, ce que M. Walther, demande c'est l'ablation des épiploons porteurs de lésions chroniques, qui ne rétrocèdent jamais d'elles-même. Et ces épiploons ne sont plus des organes de défense de la cavité abdominale, comme est le cas d'un épiploon sain. Car, une des propriétés essentielles de l'épiploon sain, dans son rôle de défense, c'est sa souplesse, sa grande

mobilité, avec laquelle il va se coller contre un foyer infectieux abdominal, pour le localiser. Or, souplesse et mobilité n'existent plus sur ces épiploons atteints de lésions chroniques, ratatinant l'épiploon, le ramassant en une masse dure, de consistance de cuir, plaquée, collée, contre le côlon transverse, immobilité encore plus marquée lorsque des adhérences l'attachent en des points différents. Par conséquent, ces épiploons, que nous avons en vue, ne sont plus des organes de défense de la cavité abdominale. Ce sont eux, qui entretiennent à leur tour une série de désordres dans la circulation intestinale, qui causent de la douleur, des phénomènes de colite ayant un retentissement sur l'état général, qui en souffre. Et, faire l'ablation de ces épiploons, nous semble tout aussi bien indiqué, que de faire l'ablation d'un ganglion lymphatique, — lui aussi organe de défense en temps normal —, lorsqu'il est atteint d'une lésion chronique qui ne rétrocède plus.

L'ablation de l'épiploon, au cours d'une appendicectomie prolonge l'opération, la complique, c'est entendu. Mais ce n'est pas là une raison que l'on puisse invoquer. Car l'ablation de l'épiploon, dans le cas d'existence de lésions d'épiploïte chronique, complète l'appendicectomie, qui, à elle seule, dans ces cas, est insuffisante à faire cesser les troubles, que présente ce genre de malades.

Comme le dit M. Walther dans son rapport au XXIVe Congrès de chirurgie de Paris : « Il faut toujours faire « la toilette du côlon » par cette série de petites opérations souvent longues, laborieuses, minutieuses, mais qui me semblent le complément indispensable de l'appendicec-

tomie, car elles me paraissent modifier très heureusement le pronostic thérapeutique sans aggraver le pronostic opératoire. »

On détruira donc toutes les adhérences, on libérera l'angle colique droit, on libérera le côlon transverse de ses anneaux, et aussi l'accolement en canons de fusil ; l'on fera enfin l'ablation de l'épiploon, atteint de lésions caractéristiques, en commençant de gauche à droite, des parties saines vers les parties malades.

M. Walther fait toujours la résection de l'épiploon, après ligature par *petits pédicules bien isolés*, *au ras du côlon transverse*. Jamais de ligature en chaîne ; on comprend très bien l'inconvénient de cette ligature, qui prenant deux faisceaux épiploïques voisins dans un même nœud, aurait une tendance à plier forcément l'intestin ou tout au moins à l'incurver ; d'où, il en résulterait des troubles dans la circulation intestinale, aussi marqués qu'avant l'opération. Tandis que, au contraire, la ligature par pédicules bien isolés, petits, faite au ras du côlon, a cet avantage, de permettre à l'intestin de se déplier, de revenir à son état normal, étant ainsi libéré de cet épiploon ratatiné, qui le pliait auparavant.

Les ligatures sont faites au catgut (n° 1), substance résorbable et non à la soie ; on connaît trop bien les inconvénients de la soie et les accidents auxquels elle a donné naissance, lorsqu'on l'employait pour la ligature des épiploons dans les hernies.

Il est bon, et nous avons toujours vu cette pratique faite par M. Walther, de ne pas couper le fil de ligature immédiatement après la ligature ; lorsque toutes les

ligatures sont faites et les pédicules coupés au fur et à mesure, un contrôle soigneux de ces pédicules permettra, — avant de couper les fils, — de voir si rien ne saigne et de faire le cas échéant, une ligature complémentaire d'un pédicule. Quelquefois un petit suintement en nappe peut se faire au niveau d'un pédicule, — suintement qu'arrête un léger lavage au sérum chaud ou une légère compression avec une compresse imbibée de ce même sérum. Parfois on peut voir de petits hématomes sous-séreux se produire au niveau du côlon transverse en regard d'un pédicule ; ces hématomes sont de toutes petites dimensions et se résorbent plus tard. Jamais M. Walther n'a eu d'hémorrhagie après ces ligatures.

Nous avons toujours vu M. Walther commencer la ligature des pédicules en tissu sain, à gauche, de façon à être sûr d'enlever toute la portion malade sans rien laisser de suspect dans l'épiploon, qui reste dans l'abdomen. En ne suivant pas cette technique, on risque de laisser une partie plus ou moins malade qui, plus tard, pourra causer des ennuis. C'est donc là où l'épiploon présente sa coloration jaune et sa souplesse normale, qu'on doit faire le premier pédicule.

Quel est *le résultat* à distance de la résection de l'épiploon au point de vue général et intestinal?

Une remarque est à faire à ce propos : c'est tardivement, au bout de plusieurs mois, d'un an ou deux, de leur opération, qu'il faut examiner les malades, pour voir l'influence heureuse de l'épiploectomie sur leur état général et sur l'état de leur colon, lequel, débarrassé des

lésions qui l'entouraient, a pu se modifier sous l'influence d'un traitement approprié.

Nous reproduisons ici le résultat communiqué par M. Walther au Congrès de chirurgie de 1911, *en nous occupant uniquement des malades ayant eu de l'épiploïte chronique et en même temps qu'une appendicectomie l'ablation de leur épiploon.*

Nous avons, malheureusement, revu très peu de malades opérés à l'hôpital, et parmi ceux opérés pendant notre internat chez M. Walther, dont nous avons donné les observations, 8 seulement ont répondu à notre lettre les convoquant.

Donc, sur les malades d'hôpital dont nous donnons les observations, nous en avons revu 8, avec le résultat suivant : 3 ont encore des digestions difficiles lorsqu'elles font un trop grand écart de régime ; 5, très bon état intestinal. Chez 7, état général parfait. La 8e fait des phénomènes liés probablement à une tumeur de l'hypophyse (troubles occulaires, obésité, absence de règles, etc.).

Mais si nous envisageons la statistique globale, nous trouvons :

a) Malades opérés à l'hôpital de la Pitié : 45 seulement ont été revus (sur 148 épiploectomies pour épiploïte chronique) ; 9 seulement présentaient encore un côlon sensible à la pression et des poussées de colite chaque fois qu'ils faisaient un écart de régime, mais un bon état général ; une présentait des troubles liés très probablement à une tumeur de l'hypophyse ; 36 étaient

en parfait état général et local : aucun trouble digestif depuis leur opération, aucune sensibilité des côlons à l'exploration, les digestions sont parfaites et la constipation a complètement disparu.

b) Les malades de ville fournissent des renseignements beaucoup plus intéressants, parce qu'un très grand nombre d'entre eux ont été revus ou ont donné de leurs nouvelles : sur 224 malades à qui on a enlevé l'épiploon atteint de lésions d'épiploïte chronique, 163 ont été revus.

Sur les 163, 139 présentent un état général et intestinal absolument parfait; ils ne souffrent plus et digèrent très bien ; 24 présentent un bon état général, mais lors des écarts de régime ou de très grande fatigue, ils présentent de la colite.

Cette statistique a un grand intérêt. Elle montre l'heureuse influence sur la colite, de l'ablation de l'épiploon malade en même temps que de l'appendice. Lorsqu'on a débarrassé le côlon des lésions qui l'entourent, on comprend que la colite puisse s'améliorer beaucoup et guérir par un régime approprié, alors que ce même régime n'avait aucune influence, les lésions de péricolite entretenant continuellement les phénomènes de colite. Et il est probable, que la colite persistant après l'appendicectomie simple, ne reconnaît souvent pour cause que la persistance de ces lésions de péricolite. L'ablation de l'épiploon chroniquement malade, la résection de toutes les lésions de péricolites, que nous avons étudiées au chapitre de l'anatomie pathologique, doivent être con-

sidérées comme le traitement dirigé contre bon nombre de colites chroniques, qui ne reconnaissent précisément d'autres causes que des lésions de péricolite en rapport avec une lésion chronique de l'épiploon, ou tout simplement, comme le dit M. Walther, une épiploïte chronique libre, laquelle à elle toute seule, peut entretenir la colite, la douleur et le mauvais état général qui s'ensuit.

DEUXIÈME PARTIE

OBSERVATIONS

Les observations que nous donnons et sur lesquelles est basé ce travail, appartiennent à notre Maître M. Walther. Elles proviennent, soit de son service de l'hôpital de la Pitié, soit de ses malades de ville. Deux observations font exception : une (obs. 29) nous a été communiquée par M. le Dr Baumgartner; l'autre (obs. 64) provient du service de notre Maître J.-L. Faure, de l'hôpital Cochin. Les observations provenant de la Pitié, ont été recueillies par nous-même, durant notre internat chez M. Walther.

Nous groupons les observations en trois groupes :

I. — Observations provenant du service de M. Walther de l'hôpital de la Pitié, que nous divisons en :

1° Observations ayant trait aux épiploïtes chroniques libres ;

2° Observations ayant trait aux épiploïtes chroniques adhérentes.

II. — Observations, qui nous ont été communiquées par M. Walther, se rapportant aux malades de ville opé-

rés par lui, pendant la durée de notre internat chez lui.

Comme les précédentes, nous les divisons en :

1° Observations ayant trait aux épiploïtes chroniques libres;

2° Observations ayant trait aux épiploïtes chroniques adhérentes.

III. — Observations d'épiploïtes ayant continué à évoluer, malgré l'ablation de l'appendice. Observations peu nombreuses, au nombre de 3 : une communiquée par M. Walther en 1905 à la Société de chirurgie; une deuxième observée pendant notre internat à la Pitié et communiquée à la Société de chirurgie en 1910; une troisième observée dans le service de M. J.-L. Faure.

Tous les malades, dont nous donnons les observations ont été opérés après anesthésie générale au chloroforme avec l'appareil de Ricard, après injection, une heure auparavant, du mélange de scopolamine morphine (1/4 — 1/2 milligr. de scopol., 1/4 — 1/2 centigr. de morphine) (exception faite pour la malade de Cochin). La désinfection du champ opératoire a été faite à l'aide de badigeonnage à la teinture d'iode. C'est pour ne pas le répéter à propos de chaque observation que nous donnons ces détails au début.

Un certain nombre d'épiploons enlevés sont conservés dans le laboratoire de M. Walther de l'hôpital de la Pitié. Notre Maître nous avait chargé d'étudier un mode de conservation durable de ces pièces d'épiploon. Voici celui auquel nous nous sommes arrêtés : l'épiploon fraîchement enlevé, était placé dans le liquide de Keiserling, solution n° 1, pendant 24 à 48 heures, puis dans un

bain d'alcool absolu, enfin dans le liquide de Keiserling, solution n° 2. Ensuite la pièce était incluse dans de la gélatine préalablement autoclavée, étalée entre deux plateaux en verre (genre très grande boîte de Petri de 23 à 25 centimètres de diamètre), spécialement fabriqués dans ce but. Au dernier Congrès de chirurgie (octobre 1911), les épiploons ainsi conservés ont été exposés au musée des pièces anatomo-pathologiques. Un certain nombre de ces pièces, ainsi préparées, ont une bonne conservation; sur d'autres cependant les lésions caractéristiques des épiploïtes n'apparaissent pas aussi nettement qu'au moment où on examine un épiploon en place. Nous avons déjà signalé les altérations qui surviennent rapidement et les différences à ce sujet entre un épiploon examiné en place et un épiploon enlevé même récemment réséqué.

OBSERVATIONS PROVENANT DE L'HOPITAL DE LA PITIÉ

(Service de M. Walther.)

I. — Epiploïtes chroniques libres.

Observation 1.

Appendicite chronique ancienne avec poussée subaiguë récente. Épiploïte chronique au début.

G... Alexandre, étudiant en médecine, 22 ans, entre le 9 mai 1910, pavillon Michon, lit n° 20.

Malade entre à l'hôpital pour une crise subaiguë d'appendicite.

Antécédents héréditaires : néant.

Antécédents personnels : Rougeole vers 6 ans; palludisme avec atteinte du foie; a fait 2 saisons à Carlsbad. Angines très fréquentes; plusieurs amygdalites phlegmoneuses. A eu vers 18 ans quelques douleurs abdominales. Poussée de colite de temps à autre. Digestions difficiles, surtout de certains mets (ragoûts).

Le 9 mai, le matin, vers 10 h. 1/2 ressent quelques vagues douleurs dans le ventre. Dans l'après-midi, malaise général, céphalée; douleurs abdominales plus marquées surtout

autour de l'ombilic (sensation de torsion dans tout l'abdomen). Nausées, sans vomissement.

Entre à l'hôpital le soir même.

A l'examen : malade souffre du ventre. Température : 38°; pouls 112. *Ventre* non ballonné, mais par la palpation on note une défense musculaire à droite, avec maximum à deux travers de doigt à droite de l'ombilic. Glace sur le ventre et régime.

Le 11 mai : teinte subictérique des conjonctives; submatité dans la fosse iliaque droite. Défense musculaire à droite, alors qu'à gauche ventre souple.

Urines : ni sucre, ni albumine; pas trace de pigment biliaire. Aspect : trouble, réaction alcaline : densité 1.029 avec 27,30 par litre; chlorure 12,57; phosphate 2,40. Dépôt abondant de phosphate amoniacomagnesien et d'urate de soude.

Opération le 25 mai : appendicectomie. Epiploectomie; (6 pédicules).

Incision latérale.

Appendice volumineux, distendu de liquide, très vascularisé dans toute son étendue, se continuant à sa base large avec le cæcum, enroulé en cor de chasse sur son méso. Ligature du méso. Ligature de l'appendice, surjet moignon; enfouissement dans paroi cæcale.

Cæcum légèrement vascularisé.

Épiploon *dans sa moitié droite présente en bordure des épaississements granités et une coloration rouge diffuse. Résection après ligature de 6 pédicules.*

Paroi : surjet, 3 plans, peau, crins.

Suites parfaites. Sortie 15 jours après l'opération.

Revu au mois de mars 1912. Très bon état intestinal et général.

Observation 2.

Ovaires sclérokystiques. Appendicite à rechutes. Epiploïte chronique.

Joséphine R..., 19 ans; entrée 9 mai 1910, Lisfranc, nº 7.

Entre à l'hôpital pour des douleurs abdominales, avec réaction péritonéale modérée, douleurs localisées dans l'hypogastre, fosse iliaque droite et flanc droit.

Antécédents héréditaires : mère souffrant de gastrite chronique depuis plus de 10 ans.

Antécédents personnels : scarlatine à 7 ans, pleurésie à 8 ans, rougeole à 9 ans; varicelles; angine à fausses membranes. A la suite de ces différentes affections, elle reste très délicate. Elle s'enrhume facilement, a plusieurs bronchites; fréquemment elle est prise de petits frissons et de fièvre vers les 3 heures de l'après-midi, est obligée fréquemment de s'aliter. La fièvre n'est jamais très élevée et n'a pas de marche régulière. Elle persiste depuis l'âge de 8 ans jusqu'à 13 ans. Ne tousse pas. A 16 ans, elle a une adénite cervicale, qui au bout de 3 à 4 mois s'ouvre et se fistulise le long du sterno-cléido-mastoïdien, où l'on voit encore les cicatrices.

Vers la même époque, elle présente une scoliose ayant nécessité le port d'un corset pendant plus d'un an et demi. La colonne vertébrale présente encore à l'heure actuelle une courbure en S surtout marquée à la partie inférieure du tronc.

Réglée à 13 ans. L'établissement de la menstruation est très douloureux. La malade est obligée de s'aliter et elle souffre beaucoup à l'hypogastre et dans la région lombaire. Les règles sont très régulières d'emblée et toujours très abondantes. Elle ne souffre pas en dehors des époques menstruelles.

Histoire de la maladie. — Au mois d'août 1909, la malade commence à souffrir dans les reins et les fosses iliaques, à droite surtout, quelques jours avant ses règles.

Elle a peu d'appétit, mais ne vomit pas; pas de fièvre, est constipée. Au moment de ses règles, pendant les 2 ou 3 premiers jours, ces douleurs persistent assez intenses, exagérées par la marche et la pression de l'abdomen. La malade est obligée de s'aliter à chacune des époques menstruelles. Après ses règles, qui sont abondantes, durent 7 à 8 jours, elle perd un peu en blanc, mais elle ne souffre presque plus et peut reprendre son travail. Cet état persiste pendant cinq mois.

Au mois de décembre 1909, aux crises douloureuses qui précèdent et accompagnent les règles, fait suite une douleur sourde, persistante, prédominant dans le côté droit de l'abdomen. La malade digère très difficilement, présente des pesanteurs épigastriques, parfois de véritables gastralgies survenant 2 à 3 heures après les repas et sans irradiations. Par moments, l'abdomen se ballonne légèrement et devient plus douloureux. Elle consulte alors son médecin, qui trouve un point appendiculaire et la soumet à un régime (régime des appendicites). La malade prend néanmoins du lait et beaucoup d'œufs. Elle continue à souffrir du ventre. En janvier et février 1910, elle a plusieurs petites crises douloureuses avec quelques vomissements alimentaires et bilieux, avec ballonnement modéré du ventre, sans fièvre.

Au mois de mars 1910, les douleurs deviennent beaucoup plus vives. Tout l'abdomen devient douloureux. Une crise plus violente survient le 18 avril au moment des règles.

Le 5 mai 1910, brusquement pendant la nuit, elle est prise de douleurs lancinantes très vives dans le flanc droit. La malade vomit 5 à 6 fois dans la nuit : des glaires et de la bile. Le ventre est ballonné et très douloureux à la pression. Elle a un peu de fièvre (38°). On prescrit de la glace sur le ventre. La crise a duré 6 heures. Le ventre est demeuré un peu ballonné et douloureux.

Le 8 mai, elle a une nouvelle crise mais moins violente, avec quelques vomissements et un peu de fièvre. Le maximum des douleurs était alors plutôt à gauche, mais tout le bas ventre était douloureux. Elle présente alors un

peu de subictère. Les jours suivants, elle se décide à entrer à l'hôpital.

Examen le 10 mai 1910 : *Abdomen* légèrement ballonné. Sonorité normale.

Cæcum et appendice très douloureux et ne permettant pas une palpation profonde. L'angle hépatique du côlon est également douloureux.

A trois travers de doigt, à droite de l'ombilic, point très douloureux. Tout l'abdomen est du reste sensible.

Toucher : col légèrement entr'ouvert. Utérus normal. Cul-de-sac gauche sensible. Cul-de-sac droit plus sensible.

17 mai : vomissement glaireux la nuit. Douleur plus vive du côté droit de l'abdomen et dans les lombes.

18 mai : même état. Mictions difficiles et douloureuses.

19 mai : douleurs moindres. Apparition des règles abondantes. Abdomen toujours sensible. On trouve toujours le point douloureux très marqué à droite un peu en dehors et au-dessous de l'ombilic. Suit le traitement habituel des appendicites.

Rien à noter du côté du cœur ni des poumons.

Urines : 850 grammes. Urée : 24 grammes par litre; ni sucre, ni albumine.

Opération le 3 juin 1910 : appendicectomie. Epiploectomie (7 pédicules). Résection partielle des annexes.

Sous le cloroforme, on sent nettement son appendice qui est dur, sclérosé.

Incision de Pfanenstiel.

Recherche de l'appendice difficile : *Appendice* long 8 à 9 centimètres, épais, vascularisé. A l'ouverture : folliculite dans toute son étendue.

Epiploïte droite chronique. Résection après ligature : 7 pédicules.

Ovaires sclérokystiques. Résection partielle.

Suites parfaites. Sortie 15e jour. Pas de nouvelles.

Observation 3.

Appendicite chronique ancienne. Epiploïte chronique légère, au stade du début.

F..... Anne-Marie, sage-femme, 40 ans, entrée le 23 mai 1910. Pavillon Lisfranc, lit n° 3.

Malade entre à l'hôpital pour se faire opérer d'une appendicite chronique, dont elle souffre depuis très longtemps.

Antécédents héréditaires : néant.

Antécédents personnels : rien à noter dans l'enfance. Réglée à 15 ans, régulièrement; durée 3 jours, sans douleur; pas de pertes blanches entre ses règles. N'a fait aucune maladie infectieuse. Vers 22 ans, a été soignée pour anémie. De tout temps, a été constipée.

Histoire de la maladie. — Il y a 3 ans, la malade raconte avoir ressenti brusquement une forte douleur, au niveau de la région lombaire. Cette douleur très aiguë, dura environ 5 minutes, pour disparaître ensuite et laisser à sa place un endolorissement de la région lombaire des deux côtés, mais principalement du côté droit. En même temps que la douleur lombaire, il existait une douleur abdominale, mais beaucoup moins marquée. Jamais la malade n'a expulsé de calcul par l'urine, jamais on n'a constaté du côté des urines des indices d'une lithiase rénale.

Depuis cette époque, des crises se sont répétées environ deux fois par an.

Vers le 15 mars 1910, la malade souffre de nouveau fortement du ventre; tout l'abdomen était douloureux.

Mais il ne s'agit pas cette fois d'une douleur aiguë; c'est plutôt une sensation de lourdeur, de pesanteur dans tout l'abdomen.

Les troubles digestifs sont marqués chez elle : elle a des digestions difficiles; parfois après le repas une sensation de tiraillement autour de l'ombilic et souvent de très fortes

migraines les jours où la digestion se fait difficilement; mais ni nausées, ni vomissements.

Depuis très longtemps, elle a été constipée. La constipation fait place de temps à autre à une débâcle diarrhéique.

Elle a souvent remarqué des fausses membranes dans ses selles.

En somme, depuis 3 ans : crise douloureuse, sans température, sans vomissement, laissant une lourdeur dans l'abdomen, avec des troubles digestifs, digestions difficiles, tiraillements péri-ombilicaux, de la constipation avec débâcles de temps à autre. Fatigue et amaigrissement.

Elle suit pendant 2 mois le régime des appendicites. Entre à l'hôpital pour se faire opérer.

Examen a l'entrée. — Amaigrissement et teinte subictérique. Pas de fièvre; température 37; pouls 70. Langue saburrale.

Examen local : rien à l'inspection.

A la palpation on note un ventre souple à gauche; à droite, au contraire, une défense musculaire lorsqu'on palpe le cæcum. Celui-ci est gros, gargouillant. Il existe un point de Mac-Burney nettement localisé et un deuxième point douloureux au niveau de l'angle droit des côlons.

Tout le côlon ascendant est du reste sensible à la pression profonde. Il n'existe aucune sensibilité à gauche. Le foie ne déborde pas les fausses côtes. Au toucher, rien d'anormal.

Urines : ni sucre; ni albumine.

Opération le 2 mai 1910. Incision de M. Walther.

Appendice sous iléo-cæcal, tordu sur son méso, long de 7 centimètres.

1 catgut méso, 1 catgut appendice; section au thermo, enfouissement sous le repli iléo-cæcal.

Cæcum très vascularisé, *double voile péritonéal*; trace de péri-typhlite et de péri-appendicite ancienne

Côlon transverse prolabé.

L'épiploon *présente un épaississement au niveau de l'angle droit du côlon. Il n'existe pas de plaques granitées mais il est de teinte rosée. Résection du côté droit de l'épiploon après ligature de 7 pédicules isolés.*

Réfection de la paroi : 3 plans catgut. Peau : crins.

Suites absolument parfaites. Sortie 15 jours après l'opération.

Revue au mois d'août 1911 : parfait état général et intestinal. Digère très bien. Ne souffre plus de la constipation.

Observation 4.

Rétroflexion. Ovaires sclérokystiques. Appendicite chronique. Epiploïte chronique. Epiploon très vasculaire, avec plaques granitées.

D..., Berthe, 33 ans, ménagère, entrée le 16 mai 1910, salle Lisfranc, lit n° 27.

Entre à l'hôpital parce qu'elle souffre dans le ventre du côté droit depuis 6 ans.

Antécédents héréditaires : parents bien portants.

Antécédents personnels : a eu jusqu'à 7 ans, tous les ans, des bronchites.

Réglée à 12 ans, régulièrement. Anémie jusqu'à 17 ans, figure pâle, bourdonnements d'oreille, perte de connaissance, appétit capricieux, léger état neurasthénique.

Mariée à 18 ans. Une grossesse à terme il y a 14 ans, trois fausses couches ensuite, dont la dernière remonte à il y a 3 ans.

Pertes blanches depuis 15 ans, soignée par des injections ; une poussée de péritonite avec fièvre, douleurs atroces généralisées à tout le ventre, il y a un an.

Histoire de la maladie. — Métrite chronique depuis longtemps.

Appétit capricieux. Constipation opiniâtre ne cédant qu'au lavement, jusqu'il y a un an; depuis selles régulières, tous les jours.

Etat dyspeptique marqué.

Les douleurs dans le côté droit se sont établies progressivement il y a environ 6 ans; elles sont presque continues, avec des paroxysmes qui prennent rarement le caractère aigu. La malade d'ordinaire commence à souffrir du bas-ventre; ce sont des sensations de pesanteur et de brûlures qui s'irradient vers l'aîne et vers la cuisse droite. Les douleurs de bas-ventre diminuent, alors commencent les douleurs localisées dans la fosse iliaque droite; pendant ces douleurs, le ventre est ballonné. Il y a un an, la malade accuse une crise plus forte à début identique aux autres, mais la douleur dans la fosse iliaque droite est plus vive; elle a des nausées sans vomissement et de la fièvre. La malade a été obligée de garder le lit pendant six semaines; elle a eu de l'ictère et des urines rougeâtres. Son médecin lui avait ordonné de la glace sur le ventre et le régime. Depuis, elle a eu des douleurs au niveau de la région lombaire droite.

Elle a eu, il y a 6 ans, une cystite.

Elle se plaint aussi de palpitations, de migraines dans le courant des après-midi.

Examen, 16 mai 1910. — L'inspection du ventre montre des vergetures à sa partie inférieure. La palpation montre un ventre souple.

Rien à noter du côté gauche.

A droite, on détermine par la palpation profonde un point douloureux à 3 travers de doigt au-dessous et en dehors de l'ombilic; de plus, on sent là un cordon arrondi qui, commençant en ce point, semble se diriger vers la ligne médiane, cordon qui est douloureux à la pression (appendice?). Au-dessus, on sent un cæcum gros, épaissi, gargouillant, abaissé.

Par la palpation bi-manuelle, on sent également le pôle inférieur du rein droit.

Il existe en même temps une sensibilité tout le long du côlon ascendant et au niveau de l'angle droit. Le côlon ascendant semble dilaté.

Sur la ligne médiane, au-dessus du pubis, la palpation est également douloureuse.

Le toucher montre un col mou, entr'ouvert; l'utérus est en rétroflexion.

Les cul-de-sacs latéraux sensibles.

Rien à noter du côté du cœur et des poumons.

Urines seraient souvent rougeâtres et sédimenteuses. Quantité 1100. Ni sucre, ni albumine; urée en quantité normale.

Du 19 mai au 5 juin : nettoyage de l'utérus après dilatation.

Opération le 10 juin 1910. — Incision médiane ombilico-pubienne; passage par la gaîne du grand droit droit.

A l'ouverture du péritoine, on trouve une ptose du côlon transverse.

Le cæcum et le côlon ascendant sont vascularisés. Il y a un *double voile péritonéal* au niveau du cæcum.

L'appendice sous iléo-cæcal, méso falciforme large; long de 10 centimètres. Ligature en chaîne du méso, 1 catgut base de l'appendice. Section au thermo. Enfouissement du moignon sous le repli iléo-cæcal.

L'épiploon *présente des lésions d'épiploïte chronique; il est peu chargé de graisse, très vascularisé, ayant des plaques granitées surtout au niveau de l'angle droit.*

Résection du côté droit de l'épiploon, après ligature de 8 pédicules isolés.

Ovaire scléro-kystique des deux côtés. Résection partielle. Fixation de l'utérus à la paroi. Hystéropexie aux crins.

Réfection de la paroi 2 plans catgut; peau crin.

Appendice ouvert; folliculite hémorrhagique; boulette stercorale.

Suites normales. Sortie le 30 juin 1910.

Pas de nouvelles.

Observation 5.

Appendicite chronique. Epiploïte légère au niveau de la partie moyenne.

B.... Valentine, 27 ans, teinturière, entrée salle Lisfranc, lit n° 31, le 27 juin 1910.

Entre à l'hôpital parce qu'elle souffre dans le ventre depuis 7 ans, douleur dans l hypogastre et à gauche de l'ombilic.

Antécédents héréditaires : parents bien portants.

Antécédents personnels : enfance normale. Coqueluche à 7 ans.

Réglée à 13 ans; irrégulièrement, les règles avançant parfois de quelques jours; durée 4 jours; sont peu abondantes, non douloureuses. Entre les périodes menstruelles, elle a parfois des pertes blanches.

Depuis l'âge de 15 ans, elle présente des épistaxis fréquentes (2-3 fois par jour à certains moments) et d'après ses dires, surtout de la narine gauche. Ces épistaxis sont accompagnées de faiblesse dans les jambes et dans les bras, en même temps, que de migraines plus ou moins intenses

Avant son mariage, elle ne présente pas de troubles digestifs, mais une légère constipation et des palpitations violentes parfois.

Mariée à 20 ans. Les épistaxis ont cessé depuis le mariage. 1 enfant bien portant; pas de fausses couches.

Depuis son accouchement (il y a 7 ans), la malade accuse des douleurs abdominales spontanées, localisées dans l'hypogastre et à gauche de l'ombilic. Ces douleurs ne sont pas exagérées pendant les périodes menstruelles; par contre, les mouvements (marche, etc.) les exagèrent. Elles s'irradient, dans les jambes et sont calmées par le repos.

L'appétit est cependant conservé; très légers troubles digestifs, constipation légère.

Depuis 3 mois, sous l'influence d'une fatigue plus grande, les douleurs ont augmenté d'intensité et de durée; elles deviennent presque continues. L'appétit diminue, les troubles digestifs sont plus marquées, de même la constipation.

Malgré les fortifiants qu'elle a ingérés et les injections chaudes qu'elle a prises, suivant le conseil de son médecin, la malade ne se sent pas soulagée.

Elle est obligée d'arrêter son travail depuis 3 semaines, le moindre mouvement la faisant souffrir. Elle est obligée alors de s'aliter et d'entrer à l'hôpital.

Examen le 23 juin 1910. — Actuellement, au lit, la malade ne souffre plus spontanément. Dès qu'elle se met à marcher les douleurs recommencent. Elle n'a pas de fièvre; langue légèrement saburrale, l'appétit a disparu; la constipation est plus marquée.

Examen abdominal. — Ventre plat; vergetures.

A la palpation, le ventre est souple.

A la palpation profonde, on note : fosse iliaque droite : point douloureux à 3 travers de doigt au-dessus de l'arcade de Fallope; défense musculaire à ce niveau. Fosse iliaque gauche : point douloureux net à 4 travers de doigt de la ligne médiane et 1 bon travers de doigt au-dessus et en dehors de l'ombilic.

Hypochondre droit : rein mobile.

Toucher vaginal : utérus petit, mobile, antéfléchi; cul-de-sacs libres.

Urines : quantité 1150 centimètres cubes; ni sucre, ni albumine.

Rien au cœur, ni aux poumons.

Opération 29 juin. — Incision latérale de 3 centimètres et demi; procédé de M. Walther.

Prolapsus du côlon transverse.

Appendice sous iléo-cæcal, tordu, coudé à 2 centimètres de son origine et à partir de la coudure très vascularisé et épaissi. — Longueur 10 centimètres; méso falciforme large.

Double voile péritonéal sur le cæcum et le côlon, d'aspect blanc laiteux de péritonite chronique.

1 catgut méso. 1 base de l'appendice. Section au thermocauthère; surjet sur moignon et enfouissement sous le repli iléo-cæcal.

Epiploon : *noyau d'épiploïte peu accentué au niveau de la partie moyenne du côlon. Coloration plus rouge au niveau de l'angle droit du côlon sans plaques granitées.*

Résection après ligature de 7 pédicules.

Appendice à l'ouverture : muqueuse épaisse; folliculite hémorrhagique. 1 boulette fécale, 1 tricocéphale.

Réfection de la paroi : 3 plans surjet catgut. Peau crins.

Suites parfaites. Sortie le 19 juillet en parfait état.

Pas de nouvelles.

Observation 6.

Appendicite à rechutes. Epiploïte chronique libre; lésions légères du début.

B..., Marie, 22 ans, sans profession, entrée le 18 juillet 1910 salle Lisfranc, n° 4.

Entre pour des douleurs abdominales, continues, sourdes, localisées au côté droit de l'abdomen, sans grande réaction péritonéale, avec légères poussées de fièvre.

Antécédents héréditaires : mère morte à 30 ans, suite de couches. Père 65 ans, bien portant. 1 frère mort en bas âge; 1 frère âgé de 22 ans (ils sont jumeaux) bien portant.

Antécédents personnels : coqueluche à 3 ans; pas de fièvre typhoïde, pas d'entérite dans l'enfance.

Réglée à 13 ans, l'établissement des règles n'est pas douloureux. Les règles sont régulières d'abondance et de durée. Jamais de pertes entre les règles. Légère anémie à ce moment. Ne présente aucun trouble gastro-intestinal jusqu'il y a 4 mois.

Histoire de la maladie. — Il y a 4 mois, elle commence à présenter des troubles dyspeptiques : ses digestions sont lentes et douloureuses. Ce sont surtout des brûlures épigastriques survenant une heure environ après le repas, avec quelques renvois acides. A cela s'ajoute un peu de diarrhée non glaireuse. De plus, elle maigrit un peu. Il y a 3 mois, pendant son travail, elle est prise, brusquement, à 4 heures du soir d'une douleur assez vive, assez bien localisée d'abord autour de l'ombilic. Elle ne peut, ni marcher, ni s'étendre complètement, car la douleur devient alors beaucoup plus vive. Elle n'a pas d'appétit, reste dans un état nauséeux durant la nuit. Le lendemain, la douleur est plus nettement localisée dans la fosse iliaque droite. C'est une douleur sourde s'accompagnant d'un peu de ballonnement du ventre et d'une fièvre légère (37, 5). Elle n'est pas constipée. Durant la crise douloureuse, qui a duré une huitaine de jours, elle n'a pas vomi. Elle garde le lit 8 jours, suivant la diète absolue et ayant de la glace sur le ventre.

Depuis qu'elle est levée, elle continue à souffrir dans la fosse iliaque droite. Elle a une crise d'entéro-colite muco-membraneuse une quinzaine de jours après, avec douleur assez vive dans les deux flancs et les deux fosses iliaques; fièvre légère et selles glaireuses avec présence de fausses membranes dans les selles. Cette crise a duré une semaine.

Depuis, elle ne souffre que peu du ventre, mais il lui semble, que celui-ci est ballonné et dur; en tout cas, elle ne peut porter le corset. Lorsqu'elle est fatiguée et au moment des règles, les douleurs sont plus vives.

Examen le 20 juillet 1910. — Etat général bon. Température 37°,2; pouls 86. Pas de teinte subictérique. Langue légèrement saburrale.

Examen de l'abdomen. — Inspection. Rien à noter.

Percussion. La sonorité paraît diminuée dans tout le flanc droit et dans la fosse iliaque droite.

Sonorité gastrique d'étendue normale.

Matité hépatique 11 centimètres et demi; le foie ne déborde pas le rebord costal.

Palpation. A gauche, ventre souple.

A droite, par la palpation profonde, contracture des muscles abdominaux.

Dans la fosse iliaque droite, à 2 travers de doigt en dedans de l'E. I. A. S. on sent une masse assez régulière, roulant sous le doigt, allongé dans le sens vertical, se prolongeant en haut avec une masse cylindrique, que l'on suit jusqu'à 3 ou 4 travers de doigts au-dessous du rebord costal. En bas, elle paraît se continuer avec une masse de la grosseur du petit doigt, profondément appliqué sur la fosse iliaque droite et qui roula également sous le doigt. La palpation de cette dernière masse est douloureuse.

On provoque également de la douleur dans la région péri-ombilicale, surtout à 2 travers de doigt en dehors et au-dessous de l'ombilic. Il existe également de la sensibilité au niveau de l'angle droit des côlons.

L'angle gauche et le côlon descendant ne sont au contraire nullement douloureux.

Toucher : vierge.

Rien à noter du côté des appareils respiratoire et circulatoire.

Urines : 950 grammes, urée 10gr. 16; ni sucre ni albumine.

Opération, 27 juillet 1910. — Incision de M. Walther 3 centimètres.

A l'ouverture du péritoine, on tombe sur un *appendice* rétro-cæcal, coudé sur lui-même, à méso falciforme étroit, long de 10 centimètres, peu vascularisé, contenant un calcul stercoral; 1 catgut méso, 1 base de l'appendice. Section au thermo ; enfouissement dans la paroi cæcale.

Le cæcum est rouge et très vascularisé; veines très dilatées.

L'épiploon *est rouge vascularisé, présente un aspect granité, avec épaississement de la moitié droite. Résection de l'épiploon après ligature en 8 pédicules isolés.*

Réfection de la paroi. 3 plans catgut, peau crins.

A l'ouverture de l'appendice : 3 calculs stercoraux ; sclérose du bout; légère folliculite hémorrhagique au dessus.

Suites bonnes. Sortie le 15 février.

N'a pas été revue. N'a pas donné de ses nouvelles.

Observation 7.

Appendicite chronique ancienne. Epiploïte chronique.

P..., interne des hôpitaux. A eu une crise d'appendicite à l'âge de 13 ans.

Depuis, phénomènes dyspeptiques. Digestions longues, prolongées; somnolence très marquée pendant ces digestions. Fatigue et amaigrissement. Gros foie et teinte subictérique très marquée. Malgré le repos et le régime suivi, aucune amélioration.

Opération le 5 déc. 1910. — Incision Jalaguier.

On trouve l'épiploon atteint d'épiploïte chronique, teinte rosée et quelques plaques granitées surtout vers la partie médiane. Résection de l'épiploon malade après ligature de 10 pédicules.

Appendice 9 centimètres. Sclérosé à sa pointe. Méso falciforme large. 2 catguts méso; 1 appendice. Enfouissement sous le repli iléo-cæcal. Réfection paroi : 3 plans catguts; peau crins.

Epiploon conservé au laboratoire de M. Walther sous le n° 589.

Revu avril 1912 : parfait état général et intestinal.

Observation 8.

Appendicite chronique. Crise subaiguë récente.
Epiploïte chronique.

K..., Jeanne, 22 ans, domestique, 2 janvier 1911, Lisfranc, n° 5.

La malade entre à l'hôpital souffrant dans le ventre surtout à droite.

Antécédents héréditaires : néant.

Antécédents personnels : rougeole à 7 ans. Scarlatine à 12 ans. Bronchite tous les ans; tousse et s'enrhume tous les hivers.

Pertes blanches abondantes par moments à partir de l'âge de 17 ans.

Réglée à 21 ans, très irrégulièrement, durant 1 jour, 3 et 4 d'autres fois, caillots parfois, se reproduisant deux fois dans le mois. Pertes blanches abondantes dans l'intervalle des règles.

Pas de troubles digestifs dans l'enfance. Mais il y a quelques années, a eu des maux d'estomac avec vomissements et le médecin l'a soignée pour une gastrite, en la mettant au régime lacté pendant 4 mois.

Depuis quelques années, elle se plaint de douleurs dans le ventre. En général, 1/2 heure après le repas, surtout quand elle est très fatiguée, elle est prise d'une douleur violente dans tout l'abdomen, nécessitant l'application de cataplasmes chauds. Ces phénomènes se répètent également au moment des époques menstruelles.

Histoire de la crise récente. — Il y a trois semaines, a eu une crise douloureuse plus marquée : douleur dans la fosse iliaque droite, sous forme d'élancement, fièvre, vomissement bilieux, constipation. Elle a pu, après un petit repos, reprendre son travail, mais le faire très péniblement.

Depuis, elle se plaint de souffrir à droite, d'avoir des douleurs qui se propagent vers la cuisse droite, des nausées, et de la constipation.

Examen du ventre a l'entrée 2 janvier 1911. — Douleur profonde dans toute la région de la fosse iliaque droite, autour de l'ombilic et dans le bas ventre.

On sent, par la palpation profonde, dans la fosse iliaque droite une grosse masse bosselée, mobile dans le sens trans-

versal, immobilisée lorsqu'on immobilise le côlon ascendant, ne remontant pas vers la fosse lombaire et faisant croire à une tumeur cæcale (bacillose cæcale?)

Toucher vaginal : utérus gros (fibromateux? grossesse?) antéfléchi, libre; culs-de-sacs libres, non douloureux.

Température 37, 37°5; pouls 78; urines normales, ni sucre, ni albumine.

Poumons : respiration un peu rude aux sommets, surtout à gauche.

Cœur : rien d'anormal.

Foie : ne déborde pas le rebord costal.

14 janvier. — La tumeur cæcale a beaucoup diminué. On sent le rein droit absolument indépendant de la masse cæcale.

21 janvier. — Masse a encore diminué ; ne présente actuellement que le volume d'une noix.

28 janvier. — Diminution encore de la masse cæcale. C'est une masse irrégulière, bosselée, allongée verticalement, semblant tenir au cæcum.

Utérus gros, remontant à 3 travers de doigt de l'ombilic en antéfléxion et antéversion, dur, fibromateux.

Annexes : rien.

Opération le 15 février 1911.

Incision latérale de M. Walther (3 centimètres).

L'épiploon *apparaît entre les bords de l'incision péritonéale. On l'attire et on l'examine en l'étalant. Il est gras et présente des traces d'épiploïte chronique* :

a) *Sur le bord droit, zônes rouges.*

b) *Au milieu, traînée rouge en forme de coin à base inférieure de trois travers de doigt de largeur, de teinte rosée.*

c) *Plaques granitées à ce niveau.*

Ligature et section de 14 pédicules isolés, au ras du côlon. On ne laisse que l'épiploon absolument normal. (partie gauche).

Epiploon conservé au laboratoire de M. Walther sous le n° 633.

Appendice. — Long 9 centimètres, très gros particulièrement à son extrémité, œdématié à ce niveau ; vascularisé dans le reste de son étendue. Méso large; 1 point méso, 1 appendice; thermo. Enfouissement dans paroi cæcale.

Cæcum porte des traces d'inflammations récentes; il est rouge et couvert de *lames péritonéales*.

Réfection de la paroi : 3 plans catguts; peau crins.

Appendice ouvert : œdématié, parois épaisses, folliculite hémorrhagique, boulettes fécales.

Suites normales. Sortie 15 jours après son opération. Excellent état à la sortie. N'a pas été revue.

Observation 9.

Appendicite chronique. Ptose rénale et colique. Ovaire sclérokystique. Epiploïte chronique.

M... Jeanne, 35 ans, employée, 27 février 1911 Lisfranc 5.

Entre à l'hôpital parce qu'elle souffre dans le ventre, principalement du côté droit.

Antécédents héréditaires : père mort d'une maladie de cœur.

Mère morte bacillaire.

Antécédents personnels : ne se souvient pas avoir été malade dans l'enfance.

Réglée à 19 ans, toujours irrégulièrement; souvent règles douloureuses.

Mariée en 1905. Son mari est mort en 1907, de tuberculose pulmonaire.

Un enfant mort peu de temps après sa naissance Une fausse couche. Pertes blanches.

Histoire de la maladie. — En 1904, la malade a fait une crise d'appendicite (douleur, vomissement, fièvre). Elle fut soignée chez elle avec de la glace et la diète.

Depuis cette époque, elle souffre dans le côté droit du

ventre environ tous les 15 jours ; ces périodes douloureuses n'ont aucun rapport avec les périodes menstruelles. Depuis le mois d'août dernier, les douleurs sont devenues beaucoup plus vives. Ces douleurs s'accompagnent de pertes d'appétit et d'un état nauséeux allant parfois jusqu'au vomissement.

Elle accuse de plus de la constipation, qui se termine en général par une débâcle diarrhéique. La malade dit avoir observé des glaires et des fausses membranes dans ses selles. S'est présenté à la consultation de M. Walther le lundi 27 février, et est entrée dans le service, le jour même.

Examen a l'entrée. — Douleur dans la fosse iliaque droite avec contracture lorsqu'on palpe profondément cette région. A gauche, au contraire, ventre absolument souple. Côlon transverse prolabé, descendant jusqu'à environ 3 travers de doigt au-dessus du pubis.

Les deux reins sont abaissés.

Toucher : col petit conique ; Utérus en antéflexion.

Annexes gauches sensibles.

Légère cystocèle et rectocèle. Déchirure de la fourchette.

Pouls et température normales. Urines : ni sucre ni albumine.

Diagnostic : appendicite chronique. Ptose rénale et colique. Annexite gauche.

Opération le 29 mars 1911. — Incision ombilico-pubienne.

Appendice rétro-colique ascendant, complètement plaqué sous le péritoine de la face postérieure du cæcum.

Ptose accentué du côlon transverse.

Epiploon *peu développé, mais lésion d'épiploïte chronique. Epiploon sclérosé et rétracté contre le côlon transverse dans toute son étendue. Résection en 8 pédicules.*

Annexes : trompes perméables.

Ovaires sclérokystiques. Résection partielle des deux ovaires. Granulations sur le péritoine du petit bassin. On en

prélève pour examen (bacillose?). Liquide dans le petit bassin.

Réfection paroi.

Suites normales. Sortie 15 jours après son opération en bon état. Pas de nouvelles.

Observation 10.

Appendicite à rechutes. Epiploïte chronique.

V... Albertine, cuisinière, entrée le 17 mars, 1911 Salle Lisfrane, lit 13.

Opération le 20 mai 1911. Incision de M. Walther.

Appendice tordu en spirale autour d'un méso falciforme moyen, congestionné et vascularisé à sa partie moyenne; léger étranglement près de sa base. *Péri-appendicite et péri-typhlite.* Appendice long de 14 centimètres : 1 catgut méso; 1 appendice; enfouissement dans paroi cæcale.

Epiploon *présente dans sa moitié droite des lésions d'épiploïte chronique du début : coloration rosée, léger épaississement du bord libre, quelque plaques granitées. A gauche souple et de coloration jaune. Résection après ligatures isolés au ras du côlon transverse en 9 pédicules.*

Réfection paroi.

Appendice ouvert : follieulite hémorrhagique, 1 boulette fécale.

Suites normales. Sortie le 15e jour.

Pas de nouvelles.

Epiploon conservé au laboratoire de M. Walther sous le ne 700.

L'examen histologique d'un fragment montre qu'il s'agit d'un type congestif; dilatation des capillaires; suffusion par ci, par là.

Observation 11.

C... Marie, 24 ans, 3 mai 1911, Lisfranc 25.

3 crises d'appendicite. Troubles dyspeptiques, barre épigastrique, ballonnement après repas ; — Constipation.

Point appendiculaire — Douleur sous le foie.

Opération le 23 juin 1911. Incision de M. Walther. Panicule adipeux sous-cutané très développé. Muscle grand droit très large.

Epiploon, *se présente à l'ouverture du péritoine. Lésions d'épiploïte chronique : traînée rosée — quelques brides — épaississement du bord libre, à mesure qu'on approche de l'angle droit du côlon ; sensation de cuir. Résection 7 pédicules.* (Epiploon conservé au laboratoire de M. Walther sous le n° 370).

Côlon transverse très prolabé.

Appendice adhérant à la paroi par sa pointe. Adhérences molles. *Péri-appendicite.*

Double voile péritonéal sur le cœcum, à vaisseaux parallèles s'étendant en haut sur le côlon ascendant et en bas sur l'appendice et son méso. Ganglion gros comme un haricot dans le méso-appendice.

1 point méso. 1 point appendice. Ablation du ganglion. Cauthérisation au thermo. Enfouissement sous repli iléo-cæcal.

Réfection paroi.

Suites normales. Sortie le 15e jour.

Pas de nouvelles.

Observation 12.

Troubles digestifs liés à une appendicite chronique
Utérus fibromateux.

P. B..., 24 ans, ménagère, entrée le 8 mai 1911, Lisfranc 4.

Opération le 24 mai 1911. — Hytérectomie sub-totale. Appendicectomie. Epiploectomie.

Incision médiane ombilico-pubienne.

Passage par la gaîne du grand droit droit.

Epiploon. — *Lésion d'épiploïte chronique diffuse dans les deux tiers droits, se présentant sous l'aspect de larges plaques rosées, légèrement veloutées, qui vont en s'accentuant de gauche à droite. Traînées de bordure de plaques granitées. Mais les lésions sont encore au début; l'épiploon a gardé sa souplesse, sauf au niveau de la zone de bordure.*

Résection de toute cette partie malade en 11 pédicules isolées.

Cæcum dilaté, prolabé.

Appendice sous iléo-cæcal, long de 14 centimètres; 1 catgut méso. 1 catgut appendice. Enfouissement sous le repli iléo-cæcal.

Péri-appendicite et péri-typhlite chronique, remontant sur le côlon ascendant.

Utérus fibromateux. Double annexites.

Suites normales. Sortie le 15 janvier.

Pas de nouvelles.

L'épiploon est conservé au laboratoire de M. Walther sous le n° 705.

Examen histologique. — Type diapéditique. Lésions légères d'épiploïte chronique sous forme de petits tractus fibreux. Dilatation des capillaires : chaque capillaire est entouré d'un manchon dense de mononucléaires, qui s'infiltrent à travers les mailles du tissu conjonctif.

Pas d'hémorrhagie.

II. — Epiploïtes chroniques adhérentes.

Observation 13.

Appendicite chronique. Epiploïte chronique.

S... Marie, 44 ans, cuisinière, entre le 9 juin 1910 salle Lisfranc n° 11, pour des douleurs dans la fosse iliaque droite.

Antécédents héréditaires : père mort à 70 ans de congestion pulmonaire.

Mère âgée de 72 ans bien portante.

2 sœurs en parfaite santé.

Antécédents personnels : rougeole à 7 ans. Pas d'autres maladies dans l'enfance.

Pas de fièvre typhoïde.

Réglée à 15 ans, normalement, sans douleur, durant 5 à 6 jours; fréquentes pertes blanches après les règles.

Mariée à 22 ans, 3 enfants bien portants, pas de fausse couche.

Légère albuminurie 6 mois après la première grossesse, qui est disparue.

A l'âge de 26 ans, la malade ressent dans la région lombaire droite des douleurs s'irradiant à la cuisse droite; en même temps elle se plaint de palpitations violentes. Elle consulte à ce moment le Docteur Robert, qui diagnostiqua une ptose rénale et lui ordonna du repos pendant un certain temps et le port d'une ceinture après.

A l'âge de 27 ans, la malade ressent des troubles digestifs. Elle a de la peine à digérer. Aussitôt après les repas, elle ressent de violentes crampes d'estomac, a du pyrosis. Le Docteur Robert lui prescrit des pilules de pancréatine et de l'eau de Vichy.

En même temps, elle présente une constipation très accentuée, l'obligeant à prendre constamment des lavements ou des laxatifs. Jamais elle n'a remarqué de glaires ni de fausses membranes dans ses selles.

A la suite du traitement prescrit par le Docteur Robert, et à la suite du régime suivi, pendant 2 mois, la malade voit survenir une amélioration dans son état. Mais elle ne s'est jamais rétablie complètement et après une fatigue, ou à la suite d'excès d'alimentation, elle a des digestions difficiles et pénibles, une sensation de barre épigastrique et des renvois acides.

Histoire de la maladie qui l'amène à l'hôpital. — Le 2 mai dernier, la malade qui était un peu fatiguée, mais continuait son travail, fut prise subitement de douleurs violentes, siégeant dans le flanc droit, immédiatement au-dessous des fausses côtes. Ces douleurs s'irradiaient dans tout l'abdomen, le dos, l'épaule et la cuisse droite.

En même temps que les douleurs, hoquets et nausées fréquents, sans vomissements; constipation légère.

Le malade est vue par le Docteur Radiguet qui constata l'existence d'une teinte ictérique des téguments et des muqueuses et diagnostiqua une crise de colique hépatique. Repos absolu au lit, régime hydrique, lavements, glace sur le ventre. Cette crise douloureuse dura 8 jours. Le 9e jour, les douleurs sont beaucoup moins violentes et permettent à la malade de faire quelques mouvements, mais elle est toujours forcée de garder le lit.

Au bout d'une quinzaine de jours, les douleurs ont complètement disparue, sauf cependant au niveau de la vésicule biliaire qui reste endolorie au palper. La malade est alors envoyée par son médecin dans le service de M. Walther qui diagnostique une appendicite, conseille à la malade le repos et le régime des appendicites et lui propose de revenir dans quelques jours pour se faire opérer.

Examen a l'entrée (10 juin 1910). — Actuellement la malade se plaint d'un endolorissement de toute la moitié droite de l'abdomen; sensation de pesanteur dans tout ce côté, lorsqu'elle fait des mouvements brusques ou qu'elle se fatigue.

A l'inspection, rien de particulier.

La palpation profonde de l'abdomen détermine dans toute la région droite une défense musculaire, qui n'existe pas à gauche. Il existe 2 points particulièrement douloureux à la palpation profonde : un au niveau du point de Mac-Burney; l'autre sous le foie, au niveau de l'angle sous-hépatique du côlon (point vésiculaire, point de l'angle sous-hépatique?).

Le cæcum paraît souple; il n'est pas distendu, pas gar-

gonillant. Mais le côlon ascendant, l'angle droit et le côlon transverse, dans sa moitié droite semblent douloureux à la pression profonde, et leur palpation détermine une défense musculaire à leur niveau. La palpation sur le côlon au niveau de son angle gauche détermine une douleur à droite.

La percussion donne une sonorité normale.

Le foie n'est pas augmenté de volume.

Rien à noter du côté de l'appareil respiratoire ni circulatoire.

Toucher vaginal : col légèrement déchiré. Petite induration sur la lèvre antérieure. Utérus en antéflexion, pas augmenté de volume, très mobile. Rien dans les culs-de-sacs latéraux. Dans le Douglas, on sent les annexes prolabées, peu douloureuses.

L'état général est très satisfaisant.

Urines 1200 grammes, ni sucre, ni albumine.

En résumé, une malade qui présente des troubles digestifs, consistant en digestions pénibles avec barre épigastrique, constipation sans débâcle; qui a fait une poussée infectieuse du côté de son foie, et qui présente à l'examen, d'une part un point appendiculaire, d'autre part et surtout toute une zone de défense musculaire à la palpation profonde, zone répondant à l'angle droit du côlon avec ses parties voisines partie terminale du côlon ascendant et partie initiale du côlon transverse.

Diagnostic : appendicite chronique avec épiploïte de l'angle droit.

Opération le 15 juin 1910. — Incision latérale, verticale, longue de 15 centimètres, passant à travers le grand droit droit pour découvrir en même temps la vésicule biliaire.

Ligature de quelques artérioles de la paroi.

Le foie à l'exploration est trouvé normal.

La vésicule biliaire dilatée, se vide bien et ne contient pas de calculs. Une adhérence réunit la vésicule au bord du méso-côlon transverse.

L'épiploon présente des lésions d'épiploïte chronique, enveloppant le côlon transverse et le côlon ascendant.

Il est rouge, granité, avec des épaississements plus marqués au niveau des bords.

Il enveloppe le côlon ascendant auquel *il adhère* sur une longueur de 10-11 centimètres. Cette adhérence constitue une large bride épiploïque sautant du côlon transverse sur le côlon ascendant au niveau de l'angle droit; cette *bride détermine une plicature de l'angle droit du côlon.*

Au niveau de cet angle, on peut encore voir se détacher une grosse *bride épiploïque* qui se porte en arrière et en haut, allant se perdre *sous le foie au devant du rein.*

Lorsqu'on relève le côlon transverse et que l'on regarde l'épiploon par sa face postérieure, on voit le côlon transverse enserré dans une série de *tunnels* constitués par des petites brides qui partant de la face postérieure de l'épiploon, vont s'insérer sur la face inférieure du méso-côlon transverse. Il existe de droite à gauche 3 tunnels, le troisième ayant une longueur de 5 travers de doigt et s'étendant jusque près de l'angle gauche du côlon.

Libération de toutes ces adhérences, libération des brides qui encerclent le côlon transverse. Résection de tout l'épiploon, après ligature de 16 pédicules isolées.

L'*appendice* est sous iléo-cæcal, long de 10 centimètres; il existe des vaisseaux variqueux au niveau de sa pointe; il est œdématié et à travers la paroi on peut se rendre compte de l'existence d'une folliculite chronique hémorrhagique.

1 point sur méso, 1 point à la base. Section au thermocauthère. Enfouissement du moignon dans la paroi cæcale.

Il existe en même temps un *double voile péritonéal* autour du cæcum.

Réfection de la paroi en un plan.

Suites parfaites. Sortie en très bon état 15 jours après son opération.

Revue le 1er avril 1912. Digestions bonnes, sauf cependant lorsque la malade fait des écarts de régime.

La constipation qui existait avant l'opération est actuellement disparue.

Ventre souple. Petite éventration à la partie inférieure de la cicatrice.

Observation 14.

Appendicite chronique. Epiploïte chronique avec colite. Annexite droite.

H..... Joséphine, 32 ans, modiste, entrée le 21 juin 1910, salle Lisfranc, lit n° 2.

Entre parce qu'elle souffre dans le ventre.

Antécédents héréditaires : mère morte d'une affection des voies respiratoires.

Père vivant bien portant.

Deux frères en bonne santé.

Antécédents personnels : jusqu'à 7 ans, la malade est toujours souffrante : bronchites successives et une fluxion de poitrine.

Réglée à 16 ans; l'établissement des règles non douloureux. Les règles sont douloureuses, tantôt abondantes, tantôt en petite quantité. Parfois elle souffre au point d'être obligée de garder le lit. Au moment des époques, elle perd un caillot et dans l'intervalle des règles, elle a des pertes blanches, tachant et empesant le linge.

Mariée à 24 ans. Six mois après son mariage, elle a une métrite.

Depuis cette époque, la malade a toujours souffert dans le ventre, particulièrement à droite. A chaque époque menstruelle, elle est obligée de garder le lit pendant une huitaine de jours et dernièrement avant de venir à la Pitié elle est restée au lit pendant 1 mois.

L'appétit a beaucoup diminué; la malade a beaucoup maigri.

Histoire de la maladie. — Il y a un an environ, vers le mois de mai 1909, la malade ressent de violentes douleurs dans l'abdomen, très vives à gauche, moins vives à droite. En même temps l'appétit disparaît complètement. Les digestions sont pénibles; souvent la malade a des nausées, sans toutefois avoir des vomissements. Elle est constipée; puis débâcles de selles glaireuses, mais sans fausses membranes.

Un médecin consulté, soumit la malade au régime des appendicites, que la malade du reste ne suivit pas, se contentant de garder le lit pendant 3 semaines environ. Au bout de ce temps, elle reprend ses occupations, tout en continuant à ressentir des douleurs sourdes dans le ventre.

Au mois de mai dernier, la malade souffre de coliques violentes dans l'abdomen, avec irradiation, vers les deux cuisses et en haut vers la région lombaire. Elle consulte un médecin qui diagnostique une salpingite et lui prescrit des injections. Ne voyant aucune amélioration, elle vient à la consultation du lundi 20 juin 1910 et M. Walther l'examinant diagnostiqua : appendicite chronique avec légère annexite gauche.

Examen le 20 juin. — Etat général : amaigrissement; la malade a beaucoup maigri depuis 2 ans.

Température 37,4. Pouls 72.

Teinte subictérique.

Examen du ventre. — Inspection. Pas de ballonnement du ventre.

Percussion : sonorité normale, sauf au niveau de la fosse iliaque droite où on note une submatité.

Palpation : fosse iliaque gauche douloureuse à la pression profonde avec défense musculaire à ce niveau.

Fosse iliaque droite : douleur à la pression profonde.

Cæcum légèrement épaissi, gargouillant. Peu de douleur au niveau du point de Mac Burney.

Très vive douleur au niveau d'un point situé à 1 travers de doigt au-dessous et à droite de l'ombilic.

Douleur peu marquée au niveau des angles coliques.

Douleur à droite lorsqu'on appuis au niveau de l'angle colique gauche.

Toucher : ovaire droit gros, sensible.

Bride entre la face postérieure de l'utérus et le rectum.

Annexes gauches légèrement sensibles.

Appareil digestif : langue saburrale. Appétit diminué. Digestions pénibles. Nausées sans vomissements. Selles glaireuses.

Foie : pas augmenté de volume.

Cœur et poumons : rien.

Urines 1.400 grammes en 24 heures légèrement troubles, déposant un peu. Urée : 22 grammes par litre. Ni sucre, ni albumine.

Diagnostic : appendicite chronique avec colite et légère annexite.

Opération le 13 juillet 1910.

Incision ombilico-pubienne. Passage par la gaîne du grand droit droit.

A l'ouverture du péritoine, on tombe sur un épiploon adhérent dans la fosse iliaque droite.

L'*appendice* très déformé, sclérosé, mince par endroit, kystique au niveau de sa pointe. Ligature du méso en chaîne. 1 catgut appendice; section au thermo. Enfouissement en bourse dans la paroi cæcale.

L'épiploon : *normal à gauche*; *à droite, lésions d'épiploïte très accentuées*; *épiploon très épaissi.*

A l'angle droit du côlon, il existe une bride péritonéale formant un voile filamenteux, prenant insertion sur la bande longitudinale antérieure du C. A, bride large de 6 centimètres, et haute de 2 centimètres.

Cette bride coude fortement le côlon à ce niveau et adosse en canons de fusil le côlon ascendant et le côlon transverse.

On libère cette bride au bistouri.

Résection de la partie droite de l'épiploon après ligature en 11 pédicules.

Il existe des adhérences à droite, entre l'ovaire et le rectum; le ligament large est très vascularisé. Trompe droite très vascularisée. Les 2 ovaires sont sclérо-kystiques.

A droite, varicocèle sous-tubaire très développée avec péritonite chronique.

Résection des annexes droites. Igniponcture de l'ovaire gauche.

Réfection de la paroi. 2 plans, surjet catgut; peau crins.

Suites bonnes. Sortie 15 jours après l'opération en parfait état.

Revue le 1er avril 1912. Parfait état intestinal et général. Bonnes digestions. Selles régulières. Plus de colite.

Observation 15.

Kyste de l'ovaire. Métrite. Troubles gastriques. Appendicite chronique. Epiploïte chronique adhérente.

K... Marie, 37 ans, cuisinière, 21 juin 1910, Lisfranc 21.

Entre à l'hôpital parce qu'elle perd abondamment durant ses règles et qu'elle souffre du bas-ventre depuis 3 ans environ.

Antécédents héréditaires : mère morte à 62 ans, paralysée. Père mort à 69 ans, paralysé.

8 frères et sœurs, dont 3 morts jeunes.

Antécédents personnels :

Elle souffre périodiquement de maux d'estomac tous les ans, vers l'automne; vomissements, constipation.

Ces troubles digestifs ont cessé quelques années et ont reparu vers l'âge de 20 ans.

Réglée entre 13 et 14 ans, la menstruation s'établit régu-

lièrement; quelques douleurs prémonitoires dans l'abdomen. Règles abondantes; durée 5 jours.

En dehors des règles : pertes blanches empesant le linge.

Ni enfants, ni fausse couche;

Elle s'est bien portée jusqu'à l'âge de 25 ans. Venu en France, — elle est Alsacienne, — le changement de climat et de régime cause un arrêt des règles durant quelque temps et l'exagération de quelques troubles digestifs dont la malade se plaint depuis longtemps.

Ces troubles digestifs consistent en douleur d'estomac causée de temps en temps par des écarts de régime, se produisant 2 à 3 heures après le repas, localisée au creux épigastrique, s'irradiant quelquefois dans le dos, suivies de vomissements qui soulagent la malade. Jamais de douleur au point appendiculaire. Constipation opiniâtre.

Vers 25 ans les troubles gastriques sont plus marqués durant un an et plongent la malade dans un affaiblissement profond. Les douleurs deviennent de plus en plus fréquentes.

Puis l'appétit se perd, ou plutôt devient capricieux ; et quand la malade mange, elle a longtemps après ses repas des douleurs intolérables au creux épigastrique, s'irradiant dans le dos et dans le ventre (douleur en broche?). Elle vomit et se trouve un peu soulagée.

Mais bientôt ces douleurs deviennent continuelles. L'appétit se perd complètement, la malade vomit tout ce qu'elle prend; elle a à chaque instant des renvois fétides par la bouche : goût d'œufs pourris, dit-elle. Les vomissements sont aigres, mais jamais très fétides.

Elle perd l'appétit, maigrit, s'affaiblit. enfin à 2-3 reprises la nuit elle vomit et en même temps évacue son rectum : les matières dans le vase sont noires comme de la suie (donc mœlena très net).

La malade à la campagne consulte un médecin qui la met au régime lacté pendant 3 mois, et au bout de ce temps, lui recommande le même régime. Pendant 9 mois, elle suit à peu

près le régime et ne s'en trouve pas soulagée : elle souffre et vomit sans cesse. C'est alors qu'elle vient à Paris et consulte un autre médecin; celui-ci la met à la diète absolue, intégrale et ne lui donne que des lavements nutritifs (somatose, peptone, jaunes d'œufs). Ce traitement dure 8 semaines, au bout desquelles les douleurs disparaissent, des renvois très fétides se produisent, mais peu de vomissement. Puis peu à peu l'alimentation est reprise, les forces et l'appétit renaissent et un an après le début de la maladie, la malade retombe dans le même état qu'avant. Durant toute cette année, les règles n'ont pas paru ; toutefois il semble que les douleurs se soient quelquefois trouvées exagérées au moment des époques. Il y eut des pertes blanches fréquentes. Passé ce temps, elles sont revenues régulièrement jusqu'à il y a 3 ans.

La malade se porte bien jusqu'à l'âge de 34 ans ; elle souffre seulement tous les mois de l'estomac : douleurs violentes, consécutives aux repas, se produisant les jours précédant les règles.

De plus, il y a 6 ans, — la malade avait 31 ans, — poussée de péritonite aiguë, ayant débuté brusquement un jour d'été en dehors de toute époque menstruelle, par une douleur atroce dans le vagin (au dire de la malade), bientôt irradiée à tout le ventre. Ventre ballonné, hypéresthésie, constipation opiniâtre, fièvre élevée, pouls rapide, refroidissement des extrémités. Au bout de 3 ou 4 jours, rémission des symptômes, repos de 2 mois ; depuis aucune rechute.

Histoire de la maladie actuelle. — Depuis 3 ans environ, les règles augmentent de durée, durant 5-6 jours, sont plus abondantes, émission de caillots sanguins et de sang fluide. Elles sont plus douloureuses, le ventre est douloureux, très sensible à la pression. Les maux d'estomac sont intenses. Enfin, la malade a souvent des bourdonnements d'oreille, des tendances à la syncope, occasionnés par la trop grande perte de sang.

Bref, elle est forcée de passer au repos chaque époque menstruelle.

Au début M. Siredey consulté, prescrivit quatre injections par jour qui soulagèrent quelque temps la malade. Mais bientôt l'abondance des pertes menstruelles s'exagère ainsi que les douleurs dans le bas-ventre, ces dernières presque d'une façon continue, mais augmentées au moment des règles.

Aucune perte rouge en dehors des règles, mais des pertes blanches.

La malade a maigri depuis 2-3 mois, se plaint de crise d'étouffement; des palpitations se produisent surtout la nuit (d'abord au moment des règles, ensuite dans l'intervalle surtout après les repas).

Examen. — Inspection; ventre plat, ne semble pas augmenté de volume.

Palpation permet de sentir dans le bas-ventre une masse assez dure rejetée à gauche de la ligne médiane occupant la partie interne de la fosse iliaque, douloureuse.

Dans la fosse iliaque droite, petite induration moins étendue que la précédente, douloureuse.

Toucher : col gros, allongé.

Utérus rejeté à gauche de la ligne médiane, augmenté de volume.

Dans le cul-de-sac droit, on sent une masse dure, grosse comme le poing, indépendante de l'utérus.

Urines : quantité : 1 litre; ni sucre, ni albumine.

Opération le 29 juin 1910. — Hystérectomie totale. Appendicectomie. Epiploectomie.

Incision ombilico-pubienne. A l'ouverture du péritoine, on trouve un kyste de l'ovaire gauche qui fait saillie en avant sur la ligne médiane : en avant du kyste, la vessie est tendue.

L'épiploon *adhère au kyste de l'ovaire et présente des lésions d'épiploïte chronique. Libération des adhérences*

épiploïques et résection de l'épiploon après ligature de 9 pédicules au ras du côlon transverse.

Appendice sous iléo-cæcal, à méso falciforme large, vascularisé, dur, en érection, long de 10 à 12 centimètres. Sa base est couverte de néoformations péritonéales, rouges vascularisées. 1 catgut méso, 1 appendice. Enfouissement sous repli iléo-cæcal.

Appendice ouvert : sclérose à la pointe; folliculite hémorrhagique dans le reste de l'étendue.

Hystérectomie totale, très laborieuse; adhérences des annexes droites dans le Douglas.

En somme, dans cette observation, on trouve d'intéressant les adhérences du grand épiploon altéré au kyste de l'ovaire gauche et à la vessie, tiraillant sur le côlon transverse et par son intermédiaire sur l'estomac, ce qui explique les douleurs gastriques que la malade présentait. Il y avait en même temps des lésions de l'appendice.

Suites bonnes; sortie 20 jours après l'opération. Pas de nouvelles.

Observation 16.

Appendicite chronique. Epiploïte chronique.

F..... Hélène, 22 ans, infirmière, entrée le 14 juillet 1910, salle Lisfranc.

Entre à l'hôpital parce qu'elle éprouve continuellement des douleurs sourdes, dans la fosse iliaque droite; elle a maigri, présente des troubles digestifs; le tout depuis 2 ans environ.

Antécédents héréditaires : mère bien portante 50 ans. Père mort à 48 ans suite d'un abcès péripharyngien. 4 frères et 2 sœurs très bien portants. 1 sœur morte de croup. 1 frère mort-né.

Antécédents personnels : coqueluche et rougeole dans la première enfance. Pas d'entérite. Très nerveuse.

Réglée à 13 ans. Etablissement de la menstruation non douloureux. Irrégulièrement réglée jusqu'à 15 ans; depuis menstrues régulières non douleureuses, peu abondantes durant 4 à 5 jours. Pas de métrorrhagie, pas de leucorrhée.

A 15 ans, elle est très faible, facilement essoufflée; elle présente des troubles digestifs vagues, qui deviennent plus marqués sous l'influence du traitement par le fer.

A 18 ans, elle présente des brûlures au creux épigastrique après chaque repas, environ une demi-heure après l'ingestion des aliments. Cette douleur s'accompagne de ballonnement de l'épigastre. Elle est très constipée.

Elle souffre également d'une façon intermittente dans le flanc droit surtout et un peu dans la fosse iliaque gauche. Ces douleurs sont très peu vives, et ne s'accompagnent ni de vomissements, ni de ballonnements du ventre, ni de selles glaireuses. Cela ne l'empêche pas de continuer son travail.

Histoire de la maladie. — En septembre 1909, après de grandes fatigues, elle est prise brusquement le matin vers les 10 heures de vertiges. Elle tombe et reste évanouie pendant un quart d'heure environ. Le soir, elle est prise de vomissements alimentaires et bilieux, d'une douleur abdominale très vive, paroxystique, avec élancements et pincements dans la fosse iliaque droite. La température est élevée (39 à 40°) Le ventre est légèrement ballonné, la constipation opiniâtre pendant 3 à 4 jours. Elle reste au repos et à la diète hydrique absolue pendant 4 jours.

A la suite de cette crise, elle a de la diarrhée et maigrit beaucoup; environ 20 livres en 3 à 4 mois. L'appétit est très diminué, les digestions sont lentes et douloureuses. De plus il persiste dans le flanc droit une douleur sourde, continue, qui devient vive lors des époques menstruelles ou des fatigues. Cette douleur s'irradie vers la cuisse droite dans la masse des adducteurs.

En mars 1910, elle est prise d'une seconde crise qui survient après un surmenage. Ce sont des douleurs vives dans la partie inférieure de la fosse iliaque droite avec des irradiations bien marquées vers la cuisse droite, que la malade tient, pendant la crise, en flexion légère et en adduction. Pas de vomissements, constipation très marquée. Fièvre légère. Ballonnement du ventre peu marqué.

Depuis cette deuxième crise, l'appétit reste très diminué et les troubles dyspeptiques assez marqués. Il demeure toujours une douleur sourde spontanée dans la fosse iliaque droite, empêchant le port du corset et ne permettant pas à la malade un travail pénible. De plus, elle a continué à maigrir.

Examen le 14 juillet. — Langue légèrement saburrale. Pas de subictère, mais amaigrissement de la face.

Température 37 ; pouls 74.

Examen local. — A l'inspection de l'abdomen, rien d'anormal à noter. A la palpation superficielle, rien. A la palpation profonde : la fosse iliaque gauche souple; la fosse iliaque droite est au contraire contracturée.

On trouve à ce niveau une masse dure, de consistance à peu près égale et régulière, peu mobile sur le fond de la fosse iliaque droite, dont la limite inférieure descend jusqu'à 2 travers de doigt de l'arcade crurale et dont la limite supérieure se confond avec le ventre supérieur du grand droit droit contracturé, à peu près à la hauteur de l'ombilic. La limite externe est à environ à 2 travers de doigt en dedans de l'épine iliaque antérieure et supérieure; la limite interne n'est pas palpable.

Le grand axe de cette masse est oblique en bas et en dedans. Elle présente 2 points plus particulièrement douloureux : l'un à 2 travers de doigt au-dessous et à droite de l'ombilic, l'autre à 2 travers de doigt en dedans de l'épine iliaque antérieur et supérieur à 2 travers de doigt au dessus de l'arcade crurale

Notons encore un point douloureux sur le côlon descendant, dans la fosse iliaque gauche.

Percussion : sonorité normale partout, sauf dans la partie inférieur de la fosse iliaque droite où l'on trouve au-dessus de l'arcade crurale, en dedans de l'épine iliaque antérieure et supérieure une zone très légèrement submate.

Sonorité gastrique légèrement augmentée de dimension. Matité hépatique : 11 centimètres. Le foie ne déborde pas le rebord costal.

Toucher : vierge.

Rien à noter du côté des appareils circulatoire et respiratoire.

Urines : quantité 1150; urée 22 grammes par litre; ni sucre, ni albumine.

Opération le 15 juillet 1910. — Incision latérale habituelle 2 cm. 1/2.

A l'ouverture du péritoine, on tombe sur un cæcum très épaissi.

Appendice sous iléo-cæcal très vascularisé, très épais, 9 centimètres de long. Il existe une bride rejoignant l'extrémité du méso-appendice; dans la cavité formée par cette bride se meut l'extrémité de l'appendice.

Ligature du méso-appendice en chaîne. 1 point appendice; section au thermo; enfouissement sous le repli iléo-cæcal.

Au niveau de *l'angle droit du côlon*, *vieille épiploïte* avec plaques laiteuses, pas de plaques granitées. A ce niveau l'épiploon forme une *masse épaisse avec brides et état sclé-reux de l'épiploon*.

Il existe aussi à ce niveau *un double voile péritonéal* sur la bande longitudinale antérieure du côlon transverse qui par sa rétraction, forme une coudure du côlon; les côlons transverse et ascendant étant accolés *en canons de fusil*.

Résection de toute la moitié droite de l'épiploon en 9 pédicules.

Paroi catgut 3 plans; peau crins.

Suites parfaites. Sortie en très bon état.

Revue fin juillet 1911; va très bien; a engraissé; digestion parfaite.

Observation 17.

D... femme T... entrée le 21 août 1910, salle Lisfranc, lit n° 7.

Fièvre paludéenne, fièvre jaune. Métrite, suite de 4 fausses couches. Troubles digestifs en rapport avec une appendicite chronique, suite d'une crise aiguë.

Opération le 7 octobre 1910. — Hystérectomie subtotale pour salpingite bilatérale et métrite. Appendicectomie. Epiplœctomie.

Appendice libre, vascularisé; œdème des parois.

Cæcum très épaissi, très œdématié, vascularisé; poussée de péri-typhlite récente.

Epiploïte chronique au niveau de l'angle droit du côlon, Adhérences de l'épiploon aux franges épiploiques encerclant complètement l'angle droit qui se trouve ainsi complètement masqué. Plaques nodulaires sur l'épiploon à ce niveau. Libération des adhérences et résection de l'épiploon après ligature isolée de 9 pédicules.

Suites absolument parfaites. Sortie le 25 octobre, en parfait état.

Pas de nouvelles.

Observation 18.

Appendicite à rechutes. Epiploïte chronique avec poussée subaiguë récente.

L... P..., 47 ans, domestique, entrée le 16 octobre 1910 Lisfranc n° 19, pour troubles digestifs en rapport avec une appendicite à rechutes. La dernière crise date depuis la veille de l'entrée à l'hôpital.

Opération le 7 décembre 1910. — Appendicectomie. Epiploectomie en 12 pédicules. Incision latérale.

Epiploon. — *On tombe sur un épiploon adhérent à la paroi abdominale et à la fosse iliaque droite. Lésions d'épiploïte aiguë de défense. Libération de ces adhérences.*

L'épiploon forme un véritable anneau autour de l'angle droit et sur la partie droite du côlon transverse, qui est entourée dans un véritable tunnel formé par des brides, qui partant de la face postérieure de l'épiploon vont s'insérer sur le feuillet inférieur du méso côlon transverse. Il existe de plus une lame fibreuse très résistante, réunissant en canons de fusil le côlon ascendant et la partie initiale du côlon transverse. Section de cette lame pour libérer les 2 côlons. Libération de l'anneau qui enserre l'angle droit.

Résection de l'épiploon, après libération des brides de sa face postérieure formant tunnel autour du côlon, en 12 pédicules isolés. L'épiploon présente d'une part des lésions d'épiploïte chronique au niveau de l'angle ; d'autre part une poussée subaiguë.

La partie initiale du côlon ascendant se trouve dénudée, sur une étendue de deux travers de doigt ; enfouissement de cette surface par un surjet au catgut 0.

Epiploon conservé au laboratoire de M. Walther sous le n° 591.

Cæcum très dilaté, très gros, portant des traces de péritonite récentes ; membranes rouges, filamenteuses.

Appendice rétro-colique ascendant, collé contre le côlon par un méso très court et très large.

Gros ganglion dans le méso, près de la base de l'appendice.

Appendice porte près de sa base une cicatrice comme s'il y avait eu antérieurement une perforation à ce niveau (Rétrécissement sans cavité).

Ligature méso ; ligature base de l'appendice.

Section au thermo ; enfouissement dans paroi cæcale.

Réfection paroi ; 3 plans catgut ; peau crins.

Suites bonnes. Sortie 15 jours après l'opération.

Pas de nouvelles.

Observation 19.

Salpingite double. Appendicite chronique.

Le C..., Eugénie, 29 ans, infirmière, entrée le 16 novembre 1911, Lisfranc, n° 8.

Entre à l'hôpital, souffrant du ventre.

Antécédents héréditaires : père et mère bien portants. Frères et sœurs bien portants.

Antécédents personnels : angine vers 11 ans.

Réglée à 13 ans, régulièrement, durant 3 jours, abondance moyenne.

A 23 ans, fausse couche. Reste 12 jours au lit.

Quelque temps après, douleur dans le bas-ventre; pertes blanches abondantes. Reste au lit et prend des injections chaudes pendant 15 jours.

Plusieurs fois, les années suivantes, crise de salpingite, survenant après les règles et après un travail fatigant : douleur dans le bas-ventre et pertes blanches. Elle est obligée de se reposer au lit, de temps à autre, pendant 15 jours et de prendre des injections chaudes.

Nouvelles crises le 1er novembre; grande fatigue, douleurs dans le bas-ventre, pertes de sang; garde le lit 1 mois, puis rentre à l'hôpital.

Examen. — Douleur dans le bas-ventre, sous formes lancinantes, surtout pendant les mouvements.

Pertes jaunes tachant le linge.

Troubles digestifs. *Constipation opiniâtre.*

Palpation : point appendiculaire net; fosse iliaque droite et région hypogastrique douloureuse.

Toucher : utérus augmenté de volume; cul-de-sac droit : masse annexielle douloureuse; cul-de-sac gauche : douloureux.

Température 37°5 pouls 80. Urines, ni sucre, ni albumine.

Foie ne déborde pas le rebord costal.

Poumons et cœur : rien.

Opération. — Hystérectomie subtotale. Appendicectomie. Epiploectomie.

Incision médiane sous-ombilicale; passage par la gaîne du grand droit droit.

Cæcum dilaté. Appendice sous iléo-cæcal; adhérences allant de l'appendice à son méso et de la terminaison du grêle au côlon ascendant.

Appendice épais, vascularisé ; son extrémité sclérosée, long 7 à 8 centimètres; méso falciforme large.

Libération des adhérences. Ablation de l'appendice.

Côlon transverse très prolabé.

Epiploon *atteint d'épiploïte chronique.*

Brides entourant la partie gauche du côlon transverse.

Brides entourant la partie droite du côlon transverse.

A l'angle droit du côlon, l'épiploon est très épais donnant la sensation de cuir, enveloppant presque complètement le côlon.

Résection de l'épiploon après ligature de 11 pédicules isolés (Epiploon conservé au laboratoire de M. Walther sous le n° 606.)

Hystérectomie subtotale pour double salpingite très adhérente dans le Douglas, marquant complètement ce cul-de-sac.

Sortie 20e jour de l'opération. État parfait. Pas de nouvelles.

Observation 20.

Appendicite chronique.

C... Esther, feuillagiste, 26 ans, opérée le 18 novembre 1910. Souffre depuis longtemps de douleurs sourdes dans le côté droit du ventre. Troubles dyspeptiques,

appétit capricieux, ballonnement du ventre après les repas, constipation, douleurs paroxystiques en rapport avec une appendicite chronique.

Opération. — Appendicectomie. Epiploectomie en 10 pédicules.

Incision latérale de 3 centimètres (procédé de M. Walther).

A l'ouverture du péritoine, on tombe sur l'épiploon.

Epiploon. — *Epiploïte au niveau de l'angle droit du côlon. Aspect rougeâtre, plaques granitées ; par ailleurs très congestionné, très vascularisé. L'angle droit se trouve enserré par quelques brides partant de la face postérieure de l'épiploon et allant s'insérer sur le feuillet inférieur du méso côlon. Section de ces brides. Résection de l'épiploon (côté droit) après 10 ligatures isolées.*

Appendice sous-cæcal et rétro-colique, complètement tordu sur lui-même, et coudé à 3 centimètres de son origine par une bride de rétraction du méso ; fixé jusqu'à son extrémité par des adhérences qui le relient à son méso lui-même. Méso court et large. Ligature en chaîne du méso. Ligature de l'appendice. Section au thermo. Enfouissement dans la paroi cæcale.

Appendice vascularisé, long de 10 centimètres, couvert de fausses membranes. Placards de folliculite par transparence.

Cæcum. Traces de péritonite chronique sous forme de *néo-membranes*, autour de la base de l'appendice.

Réfection de la paroi ; 3 plans catgut ; peau crins.

Suites excellentes. Sortie 15 jours après l'opération.

Est revenue dans le service en avril pour une grossesse tubaire.

Revue le 1er avril 1912. Sensibilité du cæcum et des côlons, mais très grands écarts de régime (abuse de vin). Bon état général.

Observation 21.

Appendicite à rechutes.

Mme B... surveillante, 27 ans. Opérée déjà par M. Terrier pour un kyste de l'ovaire.

Troubles digestifs en rapport avec une appendicite chronique à rechûtes, dont la dernière crise remonte à quelques jours avant son entrée à l'hôpital.

Opération le 25 janvier 1911. — Appendicectomie. Epiploectomie.

Résection de l'ancienne cicatrice (désir de la malade). Parfaite réparation de la paroi. Passage par la gaîne du grand droit droit.

En ouvrant la cavité péritonéale, on tombe sur des adhérences épiploïques à la paroi antérieure. Libération.

L'épiploon *présente à sa partie inférieure droite des plaques rosées et quelques plaques granitées.*

La lésion n'est pas assez accentuée pour faire décider d'une résection de l'épiploon, mais en raison des adhérences que l'on a trouvées à l'ouverture de la cavité péritonéale, on fait l'épiploectomie en 10 pédicules. (Épiploon conservé au laboratoire de M. Walther, sous le n° 616).

Appendice très long, de telle sorte que l'on ne voit d'abord que sa portion de la base qui est sclérosée.

En outre de sa longueur, l'appendice est petit et grêle, fixé par un méso large et très court derrière le côlon. Section première de la base. Section du méso après pincement successif; à 2 centimètres de la pointe, l'appendice est coudé par une bride rétracté correspondant au bord du méso. Les deux derniers centimètres de l'appendice sont tuméfiés.

Inspection des annexes : utérus petit, mais en position normale.

Ovaire gauche un peu volumineux.

Suture paroi. Suites parfaites. Sortie en bon état 15 jours après. Pas de nouvelles.

Observation 22.

P... Marguerite femme R..., 20 ans, 7 février 1911, Lisfranc n° 7 *bis*.

Malade envoyée par le Docteur Capette, venant consulter parce qu'elle n'est pas réglée depuis plus de 2 ans, est obèse, et a eu plusieurs crises d'appendicite.

Antécédents héréditaires : père et mère bien portants. Un frère opéré d'appendicite il y a 4 ans. Une sœur bien portante; a perdu un frère et une sœur, ne sait pas de quelle maladie.

Antécédents personnels : coqueluche à 4 ans.

Réglée à 13 ans. Règles venant régulièrement, assez abondantes, durant 5 à 6 jours, un peu douloureuses, occasionnant des maux de tête et quelques douleurs dans le bas-ventre et les reins.

A 15 ans, a fait une première crise d'appendicite : douleur, vomissement, constipation, fièvre. A été traitée par du repos au lit, glace sur le ventre, régime hydrique absolu. La crise a duré 15 jours, avec un mois de convalescence.

Nouvelle crise d'appendicite 1 mois après, dont la durée a été de 10 jours; crise moins forte que la première, se manifestant surtout par de la douleur avec peu de vomissement et sans grande réaction thermique.

Depuis cette deuxième crise, la malade présente de temps à autre, surtout à la suite de forte émotion, ou de grande fatigue, une sensation de tiraillement, de pesanteur et parfois même de petits élancements dans le côté droit du ventre.

La malade garde bon appétit et a surtout grande soif. Elle ne vomit pas et ne présente pas d'état nauséeux. Parfois elle présente cependant des troubles digestifs : les digestions se font difficilement, s'accompagnant de ballonnement du ventre, de renvois acides. La malade présente des périodes de constipation, avec débâcles; parfois glaires et fausses membranes dans ses selles

Elle n'a jamais rien eu du côté du foie, pas d'ictère.

C'est à partir du moment de la deuxième crise d'appendicite qu'est survenue une modification dans les époques menstruelles : les règles commencent par retarder, ne survenant au début que tous les 2 mois, puis tous les 3 mois; leur abondance est à peu de chose près la même qu'avant ; elles sont peu douloureuses ; parfois cependant quelque douleurs lombaires les accompagnent.

La malade s'est mariée il y a 2 ans ; elle a eu un arrêt de règles de 2 mois, puis pendant 9 jours elle a perdu abondamment. A partir de ce moment, — il y a 2 ans et 2 mois, — les règles ne sont plus survenues, jamais le moindre filet de sang.

A noter qu'au début, la malade ressentait au moment des époques menstruelles, un peu de douleur dans le bas-ventre, mais n'accusait rien du côté de son appendice.

Il y a un an : abcès de l'aisselle.

Il y a 3 mois : abcès du sein gauche, puis une éruption de furoncles qui a duré plusieurs mois.

Durant cette période de 2 ans, la malade accuse quelques troubles digestifs, avec des sensations de tiraillement dans le côté droit du ventre.

En résumé : 2 crises d'appendicite, troubles digestifs depuis, et surtout irrégularité et arrêt des époques menstruelles.

Examen. — Obésité marquée. La palpation du ventre révèle une douleur dans la fosse iliaque droite avec défense à ce niveau ; douleur irradiant vers l'ombilic.

Ventre souple et indolore par ailleurs.

Toucher vaginal : utérus en antéflexion normale ; culs-de-sac souples, non douloureux, en somme rien d'anormal de ce côté.

Du sein gauche s'écoule un peu de sérosité.

Température 37° ; pouls 75 : urines normales.

Poumons : rien. Cœur : bruits bien frappés.

Foie ne déborde pas le rebord costal.

Opération le 9 février 1911. — Appendicectomie. Résection de l'épiploon.

Incision latérale de M. Walther. Le tissu cellulo-adipeux sous-cutané est très développé (4 centimètres d'épaisseur environ).

Epiploon *très gras, portant des traces d'épiploïte chronique surtout à droite : plaques granitées rouges, épaississement sur le bord libre, donnant au toucher la sensation de cuir ; tractus filamenteux surajoutés. Il existe des adhérences au niveau de l'angle droit.*

Présence de la bride prérénale.

Résection de l'épiploon en 11 pédicules isolés, au ras du côlon transverse.

(Epiploon conservé au laboratoire de M. Walther sous le n° 630).

Appendice, rétro-colique, ascendant, collé contre le côlon par un méso très court et très large, 9 à 10 centimètres de long, épais, gros, vascularisé sur ses 2/3 supérieur, portant la cicatrice d'une ancienne perforation à l'union des 1/3 inférieur et moyen, le 1/3 inférieur étant sclérosé à paroi très épaisse.

Trois ligatures sur le méso. 1 ligature base de l'appendice. Section au thermo ; enfouissement dans la paroi cæcale.

Réfection de la paroi : trois plans surjet au catgut ; peau crins. A l'ouverture de l'appendice : 2/3 supérieur folliculite hémorrhagique 1/3 inférieur sclérose. Union 1/3 inférieur et 1/3 moyen retrécissement ; trace d'une perforation ancienne.

Suites normales. Sortie le 15e jour.

Revue le 1er avril 1912. 1 mois après son opération, a été à l'hôpital Pasteur pour des phénomènes méningés.

N'est toujours pas réglée. Le Dr Veillon qui l'a soignée à Pasteur pense à une tumeur de l'hypophyse (troubles oculaires très marqués, ne voit plus de son œil gauche. Céphalée. Adipose très marquée). Etat intestinal est bon. Digestions bonnes.

Observation 23.

Appendicite chronique après une crise aiguë.
Epiploïte chronique.

M..., Jeanne, 33 ans, employée.

Malade envoyée, dans le service le 2 mars 1911 pour une appendicite chronique avec entérite, par le docteur Vercoustre.

Antécédents héréditaires : rien d'intéressant à signaler.

Antécédents personnels : rougeole, scarlatine, variole dans l'enfance.

A l'âge de 8 ans, aurait fait de l'ictère, Aucun détail précis. Réglée à 15 ans, régulièrement, sans douleur; durée 5 à 6 jours.

Deux grossesses à terme, pas de fausse couche, aucune perte blanche, ni rouge en dehors des époques menstruelles.

Première crise d'appendicite — Interrogée avec précision, la malade nous apprend, que le début de son affection actuelle remonte exactement au mois de janvier 1900.

C'est à cette époque effectivement qu'un jour, la malade se trouvant en chemin de fer, — elle se rappelle très bien qu'elle allait voir une de ses amies qui habitait Bois-Colombes, — elle a été prise brusquement d'un malaise très accentué, l'obligeant à s'étendre immédiatement sur la banquette du wagon où elle se trouvait ; arrivée à la station, elle ne pût descendre et on fût obligé de la porter jusque chez son amie; là on fit venir une voiture d'ambulance qui la transporta chez elle à Paris.

Le médecin appelé ordonna glace sur le ventre et diète absolue.

Cette crise s'est manifestée par les phénomènes suivants :

1° Malaise général comme début ainsi que nous le disions plus haut, survenu brusquement.

2° Douleurs abdominales, généralisées à tout le ventre le 1er jour, puis localisés à la fosse iliaque droite à partir du 2e jour.

3° Constipation absolue.

4° Elévation thermique légère. La température, en effet, atteignant 38° et quelques dixièmes les premiers 4 jours, pour descendre à 37° après et s'y maintenir pendant toute la durée de la crise.

5° Mais il n'y eut ni nausées ni vomissements d'aucune sorte.

La durée totale de cette crise a été de 2 mois, pendant lesquels la malade garda le lit, ayant eu durant 15 jours consécutifs de la glace sur le ventre; régime hydrique au début, purgatif à partir du huitième jour, ensuite légère purgation tous les deux jours.

C'est à partir de cette époque que la malade commence à souffrir de son intestin et à se plaindre de plus en plus. Cependant, déjà vers l'âge de 15 à 16 ans, elle éprouvait, nous dit-elle, souvent de petits malaises, survenant irrégulièrement, durant 1/2 heure à 1 heure; elle sentait souvent, après ses repas, un gonflement au creux épigastrique et ses digestions étaient très difficiles. Elle se rappelle que le médecin consulté à ce moment lui avait prescrit « des massages de l'estomac », qu'on lui fit faire pendant un certain temps, sans que cette thérapeutique amenât la moindre amélioration.

Des digestions pénibles, une barre au creux épigastrique, un ballonnement après le repas, voici ce qu'elle présentait déjà dès cette époque.

Depuis sa première crise d'appendicite (janvier 1900); la malade a toujours été souffrante; — à la moindre fatigue, elle ressent des douleurs dans le côté droit de l'abdomen, une sensation de pesanteur, de tiraillement à ce niveau, se propageant quelquefois dans la cuisse et jusqu'au genou droit. Ces petites crises douloureuses absolument apyrétiques survenant, ainsi que nous le disions plus haut, après de grandes fatigues, obligeaient la malade à garder le lit pendant 5 ou 6 jours.

Un des symptômes prédominant dans l'histoire de notre

malade, est la *constipation*. Elle a toujours été constipée et ne pût avoir de selle, que grâce aux lavements, aux laxatifs, aux purgatifs qu'on lui a prescrits toutes les fois qu'elle a consulté. Jamais elle n'a eu de débâcles diarrhéiques; mais elle a remarqué très souvent dans ses selles, et notamment après les petites crises que nous avons signalées, *des glaires* (du blanc d'œuf suivant sa propre expression) et des *fausses membranes* (des peaux comme elle le dit) dont la longueur était à peu près de 10 à 12 centimètres et la largeur de 3 à 4 centimètres. Jamais elle n'a remarqué de sable.

C'est en 1900 qu'elle alla consulter le professeur Dieulafoy, qui diagnostiqua une *entérite glaireuse et membraneuse* et conseilla à la malade une cure à Plombières et le régime de pâtes, purées, fruits cuits, etc. A la suite du séjour à Plombières, il y eut une amélioration qui dura deux mois; mais, la malade ayant changé le régime alimentaire prescrit, douleurs abdominales à droite, constipation, malaises recommencèrent.

La malade présente des troubles digestifs : l'appétit est très diminué et fait souvent défaut; les digestions sont très souvent pénibles; elle ressent souvent après le repas, un ballonnement du ventre, une sensation de barre au creux épigastrique; elle présente parfois des nausées mais pas de vomissements.

Depuis la crise de 1900, la malade a beaucoup maigri sans pouvoir cependant préciser de combien. Elle s'enrhume facilement, a été soignée pour du pseudo-asthme; elle dort souvent la bouche ouverte.

A ces symptômes que présente notre malade, il faut ajouter son impressionnabilité, son *état nerveux* très marqué. C'est pour cet état nerveux, qui est dû probablement autant à l'état de son intestin qu'à une série d'ennuis d'ordre moral, que la malade a consulté les professeurs Brissaud et Déjerine, qui lui recommandèrent l'isolement dans une maison de santé.

Pour résumer :

Une crise d'appendicite aiguë en 1900.

Constipation, entérite glaireuse et membraneuse depuis.

Série de petites crises douloureuses abdominales à la moindre fatigue.

Sensation de pesanteur dans le côté droit du ventre.

Troubles digestifs : diminution de l'appétit, barre épigastrique et nausées sans vomissement, etc., etc., le tout sur un tempérament très nerveux, très impressionnable.

Examen de la malade le 6 avril 1911. — Malade pâle, traits un peu tirés; amaigrissement du thorax. Légère exophtalmie, avec tremblement des mains; sans tachycardie ni goître.

Abdomen. — Inspection : le ventre n'est pas ballonné.

Paroi abdominale souple.

A la palpation superficielle de l'abdomen, on ne détermine aucune douleur nulle part.

A la palpation profonde on constate :

a) L'existence d'une zone douloureuse, à 2 travers de doigt à droite et au-dessus de l'ombilic, sur la ligne spino-ombilicale, répondant au point de Morris.

b) Aucune douleur au point de Mac-Burney, ni au point de Lanz.

c) Un deuxième point douloureux au niveau de l'angle droit du côlon, sous le foie, au niveau du bord externe du grand droit droit; ce point douloureux est même plus marqué que le premier.

d) Dans la fosse iliaque droite on sent, par la palpation profonde, un cæcum dilaté, gargouillant, à paroi épaissie descendant très bas, mais on n'arrive pas à sentir l'appendice; le cordon épais oblique de haut en bas et de dehors en dedans, que l'on prendrait pour l'appendice, n'est autre chose que le bord externe de la gaîne du grand droit.

e) Les autres partie du côlon ascendant, transverse, descendant, peuvent être également suivies par la palpation profonde.

Percussion : dilatation du cæcum. Sonorité dans la fosse iliaque droite. Distension du côlon.

La palpation et la percussion de l'estomac montrent que cet organe n'est pas dilaté. L'examen du suc gastrique (repas d'Ewald) a montré l'existence d'une hypoacidite totale et d'une hypochlorhydrie.

Le foie n'est pas augmenté de volume; il ne déborde pas le rebord costal en bas; sa matité supérieure atteint le cinquième espace intercostal droit.

Au toucher, tout est normal; aucune sensibilité des culs-de-sac.

Examen des autres organes. — Poumons : la malade respire très mal; aussi la respiration des sommets est-elle faible.

Cœur : bruits du cœur normaux.

Urine : ni sucre ni albumine.

Examen du suc gastrique (repas d'Ewald) du 3 Avril 1911.

I. — *Examen qualitatif*
- Volume 90 cc.
- Aspect : Masse de pain nageant dans le liquide.
- Acide lactique : Réactif d'Uffelmann, aucune réaction.
- — Réactif de Berg, aucune réaction.
- Acide chlorhydrique actif (acide chlorhydrique libre de certains auteurs). Réactif de Gunzsbourg } présence

II. — *Examen quantitatif.* Dosage des divers éléments chlorés. Méthode des 3 capsules.

(Les quantités indiquées sont exprimées en acide chlorhydrique et rapportées à 1.000cc).

Capsule A. . .	2 gr. 48
Capsule B. . .	2 gr. 04
Capsule C. . .	1 gr. 46

	Quantités trouvées dans le suc examiné.	Quantités dans un suc normal.
Acidité totale.	1 gr. 42	1 gr. 90
Chlore total.	2 gr. 48	3 gr. 21

Chlore libre.	0 gr. 44	0 gr. 44
Chlore organique	0 gr. 58	1 gr. 70
Chlore fixe	1 gr. 46	1 gr. 07
Chlorhydrique (cl. libre, cl. organique, 0 gr. 44 + 0 gr. 58 =	1 gr. 02	2 gr. 14
Rapport $\frac{\textit{chlore total}}{\text{chlore fixe}}$ $\frac{2 \text{ gr. } 48}{1 \text{ gr. } 46}$ =	1 gr. 69	3 gr.
Cœfficient qualitatif de peptonisation : $\frac{\textit{Acidité totale, chlore libre}}{\text{chlore organique}}$ $\frac{1.42 - 0.44}{0.58}$ =	1 gr. 68	0 gr. 86

(Vitard).

Diagnostic : appencicite chronique avec épiploïte chronique.

Examen Radioscopique :

a) Douleur à la partie inférieure du cæcum.

b) Douleur à l'angle colique droit.

c) Immobilité de cet angle. Le C. A. ne se laisse pas déplacer en dehors.

Opération le 7 avril 1911. — Laparotomie latérale par le procédé de M. Walther.

La paroi est très mauvaise ; l'aponévrose du grand oblique s'effrite très facilement. A l'ouverture du péritoine, on tombe sur l'épiploon qui est adhérent à la paroi abdominale antérieure et latérale sur une hauteur correspondante à celle du côlon ascendant.

Décollement de l'épiploon.

Lésions de l'épiploon. — *L'épiploon attiré et examiné présente les altérations suivantes :*

a) *Présence de plaques laiteuses saignantes.*

b) *Contre le côlon transverse sur l'étendue de sa moitié droite, il existe des plaques fibreuses d'épiploïte chronique.*

c) *Au niveau de l'angle droit du côlon, grosses lésions de l'épiploon. Celui-ci est épaissi, rouge, granité. Il se confond à ce niveau avec une sorte de voile de péritonite chronique qui enveloppe le côlon ascendant à partir de l'angle droit. Cette lame se termine en haut par un bord fibreux, nacré,*

disposé en arcade, à concavité supérieure, donnant l'aspect de l'arbogène et allant s'attacher à la face interne du côlon ascendant. Cette arcade correspond à la partie supérieure du côlon ascendant et à la partie droite du côlon transverse (angle droit).

Débridement à ce niveau pour ne point tirailler sur le côlon ascendant.

Résection de toute la moitié droite de l'épiploon après ligature de 7 pédicules (Épiploon conservé au laboratoire de M. Walther sous le n° 672).

Appendice. — L'appendice est complètement adhérent à la fosse iliaque droite. Libération facile au doigt de ces adhérences.

Traces de *péritonite ancienne* sur le cæcum et sur l'appendice.

L'appendice se présente de la façon suivante : *a*) entonnoir du côté du cæcum; *b*) rétrécissement très marqué, traces de lésions antérieures; *c*) la pointe est renflée, turgescente saignante.

Ligature du méso et de l'appendice au catgut n° 1. Section de l'appendice au thermo. Enfouissement du moignon dans la paroi cæcale. Cæcoplicature pour diminuer le cul-de-sac cæcal très développé.

Fermeture de la paroi : 3 plans; surjet catgut n° 1; peau, crins.

Suites normales. A quitté le service le 16e jour. État, à la sortie, parfait. Pas de nouvelles.

Observation 24.

Salpingite droite. Appendicite chronique avec crise aiguë récente.

(Observation remise par le médecin de la malade.)

Georgette P..., 33 ans, entrée le 22 mars 1911. Lisfranc, lit n° 25.

Née le 24 octobre 1877, de père mort diabétique, de mère rhumatisante et dyspeptique. 3 enfants. Le 1er mort d'entérite en bas âge; le 2e un frère, enfermé dans une maison de santé spéciale depuis fort longtemps.

La première partie de sa vie à la campagne; pas de maladie grave.

Réglée à 16 ans, régulièrement; 6 jours en moyenne.

Fausse-couche à 19 ans, non provoquée, survenue à la suite d'une scène de famille; accouchement à l'hôpital Broca, dans le service de M. Pozzi en novembre 1897. Pas de renseignements sur le fœtus, ni sur le placenta. La grossesse datait de 5 mois environ. Des complications survinrent. Infection. Injections intra-utérines.

Entre dans le service de Bouilly à Cochin, où elle est soignée pendant 4 mois. Opérée fin mars 1898 d'un kyste de l'ovaire gauche. Suites de l'opération excellente.

Bon état de santé jusqu'au mois d'août 1899. Crise hépatique, ictère, décoloration des matières, urines foncées; 8 jours à Saint-Antoine, lait et calomel; tout rentre dans l'ordre.

A partir de cette époque, quelques troubles dyspeptiques sans violence et sans durée.

En 1905, ils commencent à devenir plus fréquents et plus pénibles.

Ils surviennent à des heures variables, le matin au réveil, comme dans l'après-midi ou après le repas du soir. Il y a constriction épigastrique, sensation de barre, parfois des brûlures. Pas de vomissements, des alternatives de diarrhée et de constipation; des débris membraneux existent dans les selles. Le matin, quelquefois, des renvois ont le goût du sang; le mucus expectoré a même été teinté parfois. Des gaz, du ballonnement. Le corset a dû être relâché peu à peu, de près de 10 centimètres, sans que la malade ait changé de poids, à cause des douleurs qui ont toujours eu leur siège au niveau et au-dessus de l'ombilic, dans la région du côlon

transverse et à l'épigastre, sans qu'on les ait jamais relevées au point de Mac-Burney.

Les symptômes s'atténuent quand un régime surtout lacto-végétarien est suivi. Les écarts de régime ou même une nourriture plus carnée amènent une recrudescence des malaises.

Leur caractère dominant est celui de crampes stomacales. Parfois, il y a eu des crises fort douloureuses, mais peu durables, laissant un endolorissement de la région, sans s'accompagner d'élévation de température appréciable, ni de symptômes péritonéaux.

Il est à remarquer qu'en même temps que ces symptômes s'accusent, les règles deviennent de moins en moins abondantes et se font douloureuses. De 6 jours, leur durée tombe à 2 jours. Les troubles gastro-intestinaux subissent une recrudescence avant les règles et dans leur moment même. Il y a des pertes blanches, contre lesquelles la malade prend tous les jours une injection.

Parallèlement le caractère s'est modifié.

A la fin de l'année 1907, troubles de la vision de l'œil gauche. M. de Lapersonne est consulté au commencement de 1908; il y a paralysie de l'accommodation du côté gauche. La pupille gauche est plus dilatée que la droite. Mais elle est ainsi depuis longtemps sans que l'on puisse savoir si le phénomène a coïncidé avec l'opération subie ou avec les premiers troubles gastriques. Le signe d'Argyll existe.

Sur avis de M. de Lapersonne, un traitement spécifique rigoureux est institué : frictions de 3 semaines consécutives, à 2 reprises, à 3 semaines d'intervalle, avec iodure.

M. André Thomas constate les mêmes symptômes et conseille des injections d'huile grise : 40 centigrammes d'huile grise alternant avec de l'iodure ont été injectés tous les 3 mois environ, de juin 1908 à mars 1910. Les deux dernières périodes de traitement ayant été suivies d'un peu de désordre mental, on n'a plus donné que du sirop de Gibert à petites doses et de l'iodure.

Des crises douloureuses très violentes qui n'existaient pas au début se sont produites, l'une, la nuit, l'autre après le repas. La malade, ployée en deux, ressentait une douleur en barre, au niveau de la ceinture. Comme il a été dit, jamais cette douleur ne siégea au point de Mac Burney; elle eut toujours son maximum au creux épigastrique. Aucune crise ne fut durable jusqu'en mars 1911 et ne s'accompagna de symptômes généraux. La paralysie de l'accommodation persistait avec des périodes d'amélioration, que la malade fait coïncider avec les moments où elle suivait un régime alimentaire approprié à son état gastrique. On n'a jamais eu d'autre idée que de rapporter à la même cause, exigeant le traitement spécifique : paralysie de l'accommodation et crises gastriques.

Le 22 mars 1911, une crise survient qui prend un caractère plus aigu et plus durable.

Après repas de deux œufs et une salade : douleur brusque, en barre, au niveau de la ceinture, avec maximum au creux épigastrique. La malade ployée en deux ne peut se redresser. Parvenant à gagner son lit, elle est un peu soulagée. Elle s'était levée le matin avec une légère céphalée. La crise survient à 1 h. 1/2 de l'après-midi. A 3 h. 1/2, la température est de 38°4, le pouls est à 96; le faciès est bon. L'abdomen légèrement ballonné est tout entier douloureux; il n'y a pas de douleur plus vive au point de Mac Burney, au contraire le creux épigastrique est très sensible; il y a sensation de transfixion. A 10 heures du soir, les phénomènes se sont amendés. La température est de 38°, le pouls est à 90; l'abdomen est moins douloureux, il y a émission abondante de gaz. Des compresses chaudes ont été mises sur l'abdomen; la malade a bu un verre d'eau et sucé une orange sans avaler la pulpe.

La nuit est bonne. La malade dort; elle peut se tourner sur le côté et même sur le ventre. La température à 10 heures du matin est de 37°8; le pouls est à 88, le faciès

est bon, le ventre endolori est souple, avec toujours douleur plus grande au creux épigastrique, et plus accusée même sur le côlon descendant que sur le côlon ascendant.

A 2 heures de l'après-midi, la malade n'ayant fait dans la matinée que sucer une orange sans avaler la pulpe; on la trouve accusant à nouveau les plus vives souffrances avec le faciès un peu grippé, le teint terreux, une température de 39°6 dans l'aisselle, et un pouls à 140. D'urgence elle entre à l'hôpital.

Examen a l'entrée. — Faciès grippé, T° 39,6; pouls 120.

Ventre très douloureux, légèrement ballonné. Hypéresthésie cutanée à droite. Douleur et défense musculaire à droite, sur toute la hauteur du côlon ascendant. Pas de point de Mac-Burney, mais douleurs très vives autour de l'ombilic. Toucher : Utérus petit mobile, non douloureux; sensibilité du cul-de-sac droit, mais pas de poche. Rien à gauche, ni dans le cul-de-sac postérieur.

Diagnostic : crise aiguë d'appendicite.

Glace et régime.

Sous l'influence du traitement : les phénomènes aigus se sont amendés; la crise complètement refroidie; la malade a pu être opéré le 12 mai 1911.

Opération le 12 mai 1911. — Hystérectomie totale. Appendicectomie. Résection de l'épiploon en 9 pédicules.

Résection de l'ancienne cicatrice médiane. Passage par la gaîne du grand droit droit.

A l'incision du péritoine, on trouve tout le grand épiploon *adhérent à la cicatrice péritonéale ancienne*. Le côlon transverse est tiraillé en bas et la grande courbure de l'estomac est au niveau de l'ombilic. Libération de ces adhérences épiploïques.

L'épiploon, *très altéré dans sa moitié droite, est normal à gauche. Il va se jeter en bas contre la trompe droite à laquelle il adhère. Il présente les lésions typiques de l'épiploïte chronique. Libération de son adhérence à la trompe.*

Résection après ligature de 9 pédicules isolés au ras du côlon transverse, de toute la moitié droite altérée de l'épiploon.

Appendice ascendant interne, vascularisé, très altéré, couvert de néoformations péritonéales et de vaisseaux variqueux. Méso falciforme large, très gras. L'appendice est long de 11 centimètres, la pointe en demi érection; par transparence on voit des placards de folliculite hémorragiques. 1 catgut méso. 1 base de l'appendice, résection au thermo, surjet du moignon, enfouissement sous le repli iléo-cæcal.

Cæcum épaissi.

Utérus très petit. Ovaire droit scléro-kystique, trompe droite oblitérée. Hystérectomie totale.

Réfection paroi.

Suites absolument normales. Sortie le 15e jour.

Epiploon conservé au laboratoire de M. Walther sous le n° 695.

Examen histologique : sclérose diffuse ancienne avec poussée congestive; petites hémorragies.

Revue. Dans le mois ayant suivi l'opération, la malade signale qu'elle a pu lire de l'œil gauche un article de journal, ce qui lui était auparavant impossible.

Revue le 1er avril 1912 : bon état intestinal, digestion bonne, a engraissé de 8 kilos; bon état général. Ventre souple aucune sensibilité des côlons. Amélioration de la vue a persisté.

Observation 25.

Appendicite chronique. Epiploïte chronique.

G..... Charles, 28 ans, commerçant, entré dans le service le 1er mai 1911, pavillon Lisfrane, lit n° 2.

Malade envoyé par Touraine pour une appendicite chronique.

Antécédents héréditaires : parents bien portants, 1 frère

bien portant, 1 sœur morte en couches (vomissements incoercibles).

Antécédents personnels : pendant sa toute première enfance aurait eu une inflammation d'intestin. Rougeole à 7 ans. Pas d'autres maladies, sauf une blennorrhagie à 28 ans.

Il y a 4 ans, le malade nous dit avoir consulté son médecin le Docteur Dromain pour une maladie d'estomac. Il nous dit avoir présenté à ce moment des *pituites* tous les matins en se réveillant. (Il ne faisait cependant pas d'abus d'alcool ; à ses repas, il ne buvait que de l'eau rougie ; jamais d'alcool sous aucune forme.) En même temps que ces pituites, il souffrait de *crampes* d'estomac : celles-ci survenaient plusieurs fois dans la journée, plus rarement la nuit, et ne se calmaient que par l'ingestion d'aliments. Après les repas, le malade éprouvait une sensation de *ballonnement* du ventre l'obligeant à déboutonner son pantalon ; il avait du *pyrosis* et des *baillements* très fréquents. De plus il se plaignait de *migraine*, fréquentes, de *vomissements* bilieux en présence de certains mets (coquillage, langouste).

Cependant ses garde-robes étaient régulières ; ni constipation, ni diarrhée.

Pendant 9 mois, le malade nous dit avoir eu cet état de digestions pénibles, en suivant le régime prescrit par son médecin : lait, œufs et légumes et en prenant des cachets de bicarbonate de soude.

Au bout de ces 9 mois, une amélioration survint.

Il y a 6 mois (au courant du mois de novembre 1910), le malade nous dit avoir présenté un ictère catarrhal (ictère, appétit disparu, vomissements bilieux, urines foncées, décoloration des matières, légère poussée de fièvre) dont la durée a été de 3 semaines.

Depuis cette époque, le malade souffre dans le côté droit du ventre, une douleur sourde une sensation de pesanteur dans la fosse iliaque droite, survenant surtout après les grandes fatigues, sans irradiations. Parfois la douleur devient

plus intense, paroxystique, d'une très courte durée, mais arrêtant le malade en plein travail et l'obligeant de s'asseoir ou même de se coucher.

En même temps que la sensation de pesanteur dans la fosse iliaque droite, le malade présente des troubles digestifs : il a toujours mauvaise bouche (n'est pas fumeur); parfois après les repas, la sensation de barre épigastrique.

Il a de plus de la constipation, l'obligeant de prendre des laxatifs tous les jours pour pouvoir aller à la selle. Parfois il reste quelques jours sans présenter de selles, puis une débâcle diarrhéique arrive. Il a remarqué parfois des *glaires* dans ses selles, mais jamais de fausses membranes.

A L'EXAMEN DU MALADE (2 mai 1911).— On note un léger amaigrissement du faciès avec une légère teinte subictérique des conjonctives.

La langue est saburrale, surtout au niveau de sa base.

Du côté de l'abdomen. — L'inspection : pas de ballonnement.

La palpation superficielle ne provoque aucune douleur.

La palpation profonde nous montre une souplesse de la paroi abdominale et du côlon descendant, qui n'est pas douloureux; de même l'angle splénique.

A droite, par contre, on constate un point douloureux situé en dedans du milieu de la ligne spino-ombilicale droite. On sent là, par la palpation profonde un cordon, oblique en bas et en dedans, roulant sous le doigt (appendice?).

Le cæcum est épaissi, descendant jusqu'au niveau de la ligne bi-épineuse, gargouillant à la pression.

Il existe en plus un deuxième point douloureux, avec légère défense musculaire au niveau de l'angle droit du côlon.

Le foie ne déborde pas les fausses côtes; sa matité remonte jusqu'à la 6e côte droite.

L'estomac n'est pas dilaté, sa sonorité est normale.

Urines : légère polyurie (2 litres par jour) ni sucre ni albumine.

Rien à noter du côté des autres organes.

Examen radioscopique : 1° Séparation complète du côlon ascendant et du côlon transverse.

2° Douleur avec malaise quand on appuie au niveau de l'angle colique droit.

Maximum de la douleur au niveau du sillon de séparation des côlon ascendant et côlon transverse.

Examen du suc gastrique (Repas d'Ewald, 4 mai 1911).

Caractères physiques. — Aspect masse homogène; couleur ambrée; consistance fluide; réaction acide.

Examen qualitatif. — Recherche de Hcl actif (Hcl libre de certains auteurs): présence. Recherche de l'acide lactique : néant. Recherche du sang : néant.

Examen quantitatif. — Méthode des 3 capsules (Hayem et Winter). Les résultats sont exprimés en acide chlorhydrique et rapportés à 1000.

	CHIFFRE TROUVÉ.	NORMALE.
	—	—
Acidité totale.	1 gr. 17	1 gr. 90
Chlore total.	2 gr. 92	3 gr. 21
Chlore libre	0 gr. 59	0 gr. 44
Chlore organique	0 gr. 58	1 gr. 70
Chlore fixe.	1 gr. 75	1 gr. 07
Chlorhydrie (chl. libre + chl. organique) 0 gr. 59 + 0 gr. 58 =	1 gr. 17	2 gr. 14
Rapport : $\frac{\text{Chlore total}}{\text{Chlore fixe}} \cdot \frac{2,92}{1,75} = 1,66$		3 gr. »

Coefficient qualificatif de peptonisation :

$$\frac{\text{Acidité totale} - \text{Chlore libre}}{\text{Chlore organique}} \cdot \frac{1,17 - 0,58}{0,58} = 1 = 0,86$$

(Vitard).

Opération le 5 mai 1911. — Laparotomie latérale.

A l'ouverture du péritoine, l'épiploon se présente; on l'attire au dehors avec l'angle droit du côlon.

L'épiploon *ne présente aucune adhérence à la paroi*; *il est atteint d'épiploïte au niveau de son extrémité droite. Ces*

lésions commencent à 10 centimètres de cette extrémité et se manifestent par :

a) *Une traînée d'épiploïte de bordure.*

b) *Des plaques roses diffuses.*

c) *Des plaques granitées qui deviennent très abondantes, confluentes au niveau du bord droit de l'épiploon. En ce point, la membrane progressivement épaissie, tout à fait dure, résistante, à consistance de cuir.*

d) *Au niveau de l'angle droit du côlon, de la face inférieure de l'épiploon partent des paquets de lames d'épiploon chargés de graisse rouge épaisse qui enserrent complètement* l'angle du côlon en formant un 1/2 anneau *par leurs adhérences aux franges épiploiques de l'intestin, auxquelles elles sont soudées sur une longueur de 6 à 7 centimètres.*

Dans toute cette zone, extrémité supérieure du côlon ascendant, partie initiale du côlon transverse sur une étendue de 10 à 15 centimètres environ l'intestin est congestionné, d'une teinte lie de vin, très vascularisé. Nulle part, on ne trouve de ptérygion sur l'intestin.

Résection de l'épiploon au niveau de sa zone malade après ligature de 6 pédicules.

L'appendice est sous-iléo cæcal ascendant interne, enroulé autour d'un méso falciforme, vascularisé surtout dans sa moitié terminale, l'appendice se continue largement avec le cæcum par une base infundibuliforme. Il a une longueur totale de 12 centimètres.

1 catgut méso. 1 catgut base de l'appendice. Section de l'appendice au thermo-cauthère, cautérisation du moignon et enfouissement sous le repli iléo-cæcal.

On inspecte la vésicule biliaire qui est souple, normale, contenant un peu de liquide.

Suture de la paroi en trois plans, surjet catgut n° 1. Peau crins.

L'épiploon porte un semis hémorrhagique au niveau de sa

partie toute droite. Il est conservé au laboratoire de M. Walther de l'hôpital de la Pitié sous le n° 689.

Examen de l'appendice ouvert. — L'appendice étant ouvert, on constate une folliculite hémorrhagique diffuse sauf à la base.

L'appendice contient un liquide sanguinolent. A noter au sommet un point jaunâtre.

La folliculite est répartie en trois zones étagées le long de l'appendice; les amas les plus considérables de folliculite se trouvent près de la base et près de la pointe.

L'*examen histologique* d'un fragment d'épiploon a montré qu'il s'agit d'un type congestif :

Grosses dilatations veineuses; dilatation des capillaires groupés par ilôts; artères normales.

Suffusion hémorrhagique.

Pas de diapédèse.

Suites excellentes. Ablation des fils le 8e jour. A quitté le service dans très bon état le 12e jour.

Nouvelles : revue au mois d'octobre 1911. Etat général est parfait; a engraissé; digère très bien, n'a plus de migraine, ni de maux d'estomac. Plus de troubles digestifs, garde-robes régulières, teinte claire, constipation disparue.

Observation 26.

Appendicite chronique. Epiploïte chronique.

H..., 36 ans, entrée le 10 mai 1911. Salle Lisfranc, lit n° 13.

Antécédents héréditaires : néant.

Antécédents personnels : rougeole dans l'enfance; fièvre typhoïde à l'âge de 7 ans.

A 11 ans, elle aurait fait une affection abdominale pour laquelle elle a gardé le lit pendant 2 mois, chez ses parents d'abord, à l'hôpital des Enfants malades après. Ses parents

lui ont parlé plus tard qu'elle aurait fait une appendicite à ce moment-là.

Réglée à 14 ans, régulièrement, toutes les 4 semaines, sans douleur; durée moyenne 4 à 5 jours, jusqu'il y a 7 ans. A partir de cette époque, les règles deviennent douloureuses, survenant irrégulièrement (toutes les trois semaines). Elle aurait eu, il y a 7 ans, des douleurs à la miction et, à la suite, quelques pertes blanches.

Pas de grossesse, pas de fausse couche.

Il y a 4 ans, congestion pulmonaire.

Histoire de la maladie. — Depuis très longtemps, dès l'âge de 15 ans, la malade nous dit avoir des digestions difficiles. Son appétit est capricieux, diminué parfois, faisant absolument défaut d'autres fois. Après le repas, elle ressent une barre au creux épigastrique s'accompagnant de ballonnement du ventre. N'a pas de vomissements d'aucune sorte, mais a souvent des nausées. Selles journalières, ni constipation, ni diarrhée; parfois elle a remarqué des glaires et des fausses membranes dans ses selles.

Se plaint d'une sensation de tiraillement, de pesanteur dans tout le côté droit de l'abdomen, principalement sous le foie, dans le flanc droit. Ces douleurs s'accentuent parfois, survenant sous forme de crise douloureuse, qui dure quelques heures, oblige la malade d'arrêter son travail et même quelquefois de s'aliter. Au moment de grande fatigue surtout, les crises douloureuses sont plus rapprochées; elle maigrit alors, ne mange plus, ses traits s'étirent et elle se trouve dans l'incapacité absolue de faire le moindre travail. Pendant ces crises, elle ne vomit pas, n'a pas de fièvre, mais simplement de la douleur dans le côté du ventre, une sensation de tiraillement à ce niveau avec perte de l'appétit, amaigrissement et surtout grande faiblesse l'obligeant à garder le lit pendant quelques jours.

Depuis le mois de janvier 1911, ces crises se sont répétées très souvent.

Examinée une première fois au mois d'avril, on constate :

Un état général mauvais : teint terreux subictérique, traits tirés; malade très fatigué, très surmené; appétit complètement disparu; langue saburrale. Température et pouls normaux. Amaigrissement. Très nerveuse.

A l'examen du ventre : rien à la palpation superficielle, mais à la palpation profonde on constate l'existence d'un point douloureux au niveau de l'angle droit des côlons, et un deuxième point douloureux répondant au point de Morris. Les points de Lanz et de Mac-Burney sont absents. Il existe une défense musculaire à la palpation profonde de la fosse iliaque droite et de toute la moitié droite du ventre, qui est comme encombré, tranchant nettement avec la sensation que donne la palpation de la fosse iliaque gauche. Le cæcum est gros, dilaté, gargouillant; le côlon ascendant et le côlon transverse sont sensibles à la pression profonde, mais ce dernier dans sa moitié droite seulement. Palpation de l'angle gauche révèle de la douleur à droite.

Le foie déborde de 1 travers de doigt les fausses côtes.

Au toucher : utérus en rétro-flexion. Une légère sensibilité du cul-de-sac gauche.

La malade est mise au régime des appendicites (pâtes, purées, fruits cuits, bouillon de légume); une grande amélioration survient au bout d'un mois de régime.

Elle entre à l'hôpital pour se faire opérer le 10 mai 1911.

Opération le 17 mai 1911.

Incision médiane ombilico-pubienne; passage par la gaîne du grand droit droit, paroi épaisse, grasse. Après ouverture du péritoine, on note :

Epiploon : *Epiploïte marquée de toute la moitié droite de l'épiploon.*

Celui-ci adhère au niveau de l'angle droit et au niveau du côlon ascendant à la paroi *sur une étendue de 4 bons travers de doigt, depuis le bord du foie jusqu'à 4 travers de doigt au-dessous de l'angle droit du côlon. Le côlon*

ascendant et la portion initiale du côlon transverse sont réunis en canons de fusil *et maintenus par une lame fibreuse. Toute la moitié droite de l'épiploon est atteinte d'épiploïte chronique très nette, caractérisée par une teinte rouge diffuse, par un état granité, par un épaississement progressif donnant à l'épiploon la consistance du cuir. Libération de toutes les adhérences. Séparation des côlon ascendant et côlon transverse. Résection de l'épiploon après ligature de 10 pédicules isolées au ras du côlon transverse.*

Appendice rétro-colique ascendant, maintenu contre le méso côlon par des brides de *péritonite chronique*, remontant jusqu'à l'angle droit du côlon. Section première à la base. Même après cette section première, grande difficulté d'atteindre la pointe de l'appendice, qui est maintenue sous le foie par une sorte de ligament fibreux qui prolonge son extrémité, ligament que l'on sectionne, après avoir sectionné le méso sur une série de pinces échelonnées.

L'appendice a 9 centimètres de long, la pointe se termine par une bride congénitale allant sous le foie; il est complètement sclérosé sur toute son étendue.

Ligature du méso et de la bride sous-hépatique; ligature de la base de l'appendice; enfouissement dans la paroi cæcale.

Ovaire scléro-kystique petit, utérus adhérant en arrière. Dégagement des adhérences du Douglas. Hystéropexie.

Suites absolument normales.

A quitté l'hôpital le 15e jour, en parfait état local et général; son teint a complètement changé depuis l'opération et de jaune terreux qu'il était, est devenu rose.

Epiploon conservé dans le laboratoire de M. Walther sous le n° 697.

L'examen histologique a porté sur plusieurs fragments; il a montré à côté des lésions chroniques de sclérose, des lésions de poussée subaiguë.

Revue le 1er avril 1912. Digestion bonne, malgré l'écart de

régime. Selles régulières. Plus de constipation. Teint rosé, langue très bon état. A engraissé de 3 kilos; se sent en très bon état et a pu se livrer à son travail très fatigant.

Ventre souple. Aucune sensibilité des côlons.

Observation 27.

T... Henriette femme V..., 25 ans, entrée le 13 mai 1911 salle Lisfranc, n° 19.

Troubles digestifs. Douleurs. Appendicite chronique. Rétroflexion. Ovaires scléro-kystiques.

Opération le 20 mai 1911. — Incision de Pfanenstiel. Appendicectomie. Hystéropexie. Igniponcture des 2 ovaires. Résection de l'épiploon en 7 pédicules.

Epiploon. — *Lésion d'épiploïte du début à droite.*

Sur l'angle droit et sur une étendue de 5 centimètres du côlon transverse près de l'angle, il existe un véritable tunnel formé par des brides qui partant de la face postérieure de l'épiploon vont s'insérer à la face inférieure du méso côlon transverse. Libération de ces adhérences relativement récentes. Résection de l'épiploon en 7 pédicules isolés au ras du côlon transverse.

Péricolite sur tout le côlon ascendant.

Inversion du cæcum. Appendice senti à bout de doigt, allant se perdre sous le foie. Résection de la base. La pointe filiforme adhère à la face inférieure du foie. Pinces sur méso, puis ligature méso; ligature base de l'appendice; enfouissement dans paroi cæcale.

Utérus adhérent dans le Douglas. Libération des adhérences. Hystéropexie aux crins.

Ovaire scléro-kystique. Igniponcture. Réfection paroi.

Suites normales. Sortie le 15e jour

Pas de nouvelles.

Epiploon conservé au laboratoire de M. Walther sous le n° 701.

Examen histologique.— Epiploïte ancienne scléreuse avec poussée subaiguë congestive et légèrement hémorragique.

Observation 28.

D..., Marie femme P..., 28 ans, 31 mai 1911. Lisfranc 15. Salpingite double. Appendicite chronique.

Opération le 22 juin. — Hystérectomie totale pour métrite et double salpingite. Appendicectomie. Résection de l'épiploon en 8 pédicules.

Appendice sous iléo-cæcal, à méso falciforme large.

Epiploon.— *Lésion d'épiploïte chronique au niveau de l'angle droit Formation sur une longueur de 8 centimètres sur le côlon transverse d'un tunnel. Epaississement marqué au niveau de l'angle droit. Au niveau du bord droit de l'épiploon l'existence d'une formation kystique de la grosseur d'une noisette.*

Résection en 8 pédicules. (Epiploon conservé au laboratoire de M. Walther sous le n° 728).

Sortie le 15e jour. Pas de nouvelles.

Observation 29.

Appendicite chronique. Epiploïte chronique.

Communiquée par M. le Docteur Baumgartner.

G... D... 35 ans, troubles digestifs depuis plusieurs années. En novembre 1910, crise aiguë douloureuse dans le ventre, sans beaucoup de température; douleurs surtout violentes au-dessus et à droite de l'ombilic; nausées et vomissements. Très grande fatigue à la suite. En janvier 1912, on constate une contracture de tout le côté droit de l'abdomen, une douleur violente dans la région sous-hépatique, moins forte à l'épigastre, moins forte bien que nette à la région appendiculaire Mise au repos pendant deux mois, la malade est soignée par

le Docteur Lion ; on hésite sur le diagnostic ulcère du duodénum : mais le cathétérisme gastrique ne donne aucune précision, non plus que le traitement bismuth et lait. L'amélioration ainsi obtenue n'est pas très nette.

Bien plus, le point appendiculaire, et la douleur colique semblent se préciser, si bien qu'on intervient avec le diagnostic d'appendicite et épiploïte chroniques.

Opération, le 26 mai 1911.

Incision iliaque droite de Walther, longue de 8 à 10 centimètres. Le côlon transverse dilaté, apparaît dans la plaie avec une bordure d'épiploon, courte, sclérosée, retractée. On le rentre. Le cæcum surgit, extrêmement dilaté; une longue frange épiploïque, provenant de la moitié droite du côlon vient adhérer au cæcum et masque l'appendice; on la libère et on constate qu'elle va adhérer d'autre part à la face profonde du péritoine iliaque. On dégage l'appendice, qui est récroquevillé, coudé, court, scléreux, et porte manifestement les traces d'une inflammation ancienne. Section première de base de l'appendice ; section du méso, enfouissement en bourse. Section de l'épiploon au ras de son adhérence iliaque ; on attire dans la plaie le reste de l'épiploon. Il semble divisé en deux parties longues réunies par une étroite bande moyenne ; la partie gauche, siège de lésions chroniques est d'abord réséquée au ras du côlon transverse ; l'estomac apparaît dans la plaie ; on poursuit la résection jusqu'à l'angle splénique. La moitié droite est ensuite réséquée ; il existe un accollement entre les deux branches de l'angle sous-hépatique. Libération. L'angle hépatique est lui-même retenu au foie par une adhérence fibreuse solide, qui comprime d'autre part la 2e portion du duodénum Section. Fermeture de la plaie en 4 plans (3 au catgut, 1 crin).

Guérison par primam ; mise au régime.

Septembre 1911. A eu une crise de colite assez douloureuse avec maximum à la région sous-hépatique. Mais en dehors de cet incident. l'état général est bien meilleur

qu'avant l'opération. La malade a engraissé de 3 kilos. A la palpation, la région iliaque droite n'est plus sensible; il persiste encore de la sensibilité dans la région sous-hépatique. Le reste du ventre est souple.

Janvier 1912. Excellent état; encore un peu de douleur dans la région sous-hépatique. La malade a pu reprendre un cours au lycée sans fatigue depuis le mois d'octobre.

OBSERVATIONS COMMUNIQUÉES PAR M. WALTHER.

I. — Epiploïtes chroniques libres.

Observation 30.

Mme L... 38 ans, 1910 n° 13.

Appendicite chronique avec colite. Hernie crurale gauche.

Opération le 15 janvier 1910. — 1° Cure radicale de la hernie crurale. 2° Laparatomie latérale.

Paroi très épaisse.

Cæcum dilaté et abaissé.

Appendice sous iléo-cæcal, long de 10 centimètres, vascularisé, épaissi, dur. Méso falciforme large. 1 catgut méso. 1 appendice. Moignon enfoui dans la paroi cæcale.

Epiploon *très gros, altéré dans sa moitié droite, sclérosé, épaississement, brides.*

A l'angle colique droit, lésions plus avancées : épiploon tassé en une masse rouge, granuleux, avec deux cordes passant sur l'angle.

Résection de la moitié droite de l'épiploon en 10 pédicules.

Suture paroi; 3 plans catgut; peau crins.

Revue le 17 novembre 1910. Pendant les premiers mois, état parfait. A Pâques, sous l'influence d'un très violent chagrin, souffre du côlon. Actuellement, de temps en temps, des poussées très douloureuses de véritable crise de colite droite.

Côlon ascendant et angle droit très douloureux à la palpation.

Revue le 20 mai 1911. Bon état général. Côlon beaucoup mieux, presque pas sensible. Crises récentes de douleurs épigastriques. Vésicule biliaire douloureuse.

Observation 31.

Mme M..., 20 ans, 1911, n° 73.

Appendicite chronique à marche progressive, depuis un an. Vieille colite chronique. Depuis 3 mois repos au lit presque constamment.

Opération le 19 mai 1910. — Laparatomie latérale

Paroi très épaisse. Incision de 8 centimètres

Cæcum épais, dilaté.

Appendice rétro-colique, ascendant externe, long de 11 centimètres, très épaissi, vascularisé, avec le bout couleur lie de vin, violacé, portant traces d'inflammations récentes. Méso très gros, large.

Section première à la base. Enfouissement dans la paroi cæcale. 2 catguts méso.

Epiploon, *très gros, avec épiploïte; plaques granitées, bordure de sclérose dans la moitié droite. Résection de la moitié droite en 9 pédicules.*

Suture paroi, 3 plans catgut, peau crins.

Revue régulièrement. Amélioration progressive: disparition de la colite en trois mois.

Revue en juin 1911. Etat excellent; digère bien.

Observation 32.

Mme H..., 1910, n° 78.

Appendicite chronique avec crises subaiguës.

Retro-flexion douloureuse. Annexes un peu sensibles.

Epiploïte probable. Côlon prolabé. Rein abaissé.

Opération le 24 mai 1910. — Laparotomie médiane.

Côlon transverse et cæcum prolabés.

Appendice sous iléo-cæcal, long de 10 centimètres, sclérosé, à méso gros. 1 catgut méso. 1 appendice. Moignon enfoui dans la paroi cæcale.

Epiploïte à droite. Résection de la moitié droite en 9 pédicules.

Hystéropexie. Igniponcture des 2 ovaires.

Suture paroi, 1 plan; crins couplés.

Revue le 18 mai 1911. — Digestions toujours pénibles (gaz intestinaux). Encore quelques douleurs. Saison à Plombières.

Etat général excellent; a engraissé; bonne mine.

Revue le 13 juin 1911. — Revient de Plombières. Digestions meilleures; toujours des gaz; un peu de douleur à l'angle colique droit.

Observation 33.

M. V..., 1910, n° 79.

Appendicite chronique. Constipation. Cholérine.

Opération le 31 mai. — Laparotomie latérale.

Appendice sous iléo-cæcal, tordu en spirale, long de 10 centimètres, très vascularisé, avec vaisseaux variqueux. Vieille appendicite. Méso falciforme large. 1 catgut méso, 1 appendice. Moignon enfoui sous repli iléo-cæcal.

Epiploïte légère de l'angle droit. Résection en 7 faisceaux.

Suture paroi; 3 plans catgut; peau crins.

Revu le 7 juillet 1910. Etat parfait. Digère bien, bonne mine. Garde-robes spontanées faciles. Disparition de la teinte jaune des doigts.

Revu le 3 décembre 1910. Etat parfait.

Observation 34.

M. D... 40 ans, 1910, n° 86.

Appendicite chronique. Colite ancienne. Poussée brusque d'intoxication intestinale avec vomissements et douleurs. Jamais on n'a pu constater de la douleur au niveau de l'appendice, sauf il y a 10 jours pour la première fois, à la suite d'une crise d'appendicite douloureuse.

Opération le 9 juin 1910. — Laparotomie latérale. Paroi maigre, très musclée.

Cæcum dilaté, prolabé.

Côlon dilaté, très mince, très friable.

Epiploïte légère à droite quelques plaques ; épaississement de bordure à droite. Résection de la moitié droite en 7 pédicules.

Appendice long de 10 centimètres, tordu, vascularisé au niveau de la pointe ; méso falciforme large ; 1 catgut méso ; 1 appendice. Moignon enfoui sous le repli iléo-cæcal.

Suture au catgut fin sur bandelette cæcale déchirée.

Suture paroi : 3 plans catgut ; peau crins.

Revue juillet 1911. N'a plus jamais eu de troubles gastriques ; mange de tout, digère bien, supporte sans fatigue un travail pénible, et des exercices de sports violents.

Observation 35.

Mme D..., 1910, n° 107.

Appendicite chronique avec poussée subaiguë. Colite chronique.

Opération le 2 juillet 1910. — Laparotomie latérale.

Paroi grasse.

Cæcum dilaté, épais, vascularisé.

Appendice sous-cæcal, vascularisé, sclérosé, dur, à méso très large et court ; 2 catguts méso. 1 appendice. Méso enfoui sous repli iléo-cæcal et sous surjet de la paroi cæcale.

Epiploon *très gros. Epiploïte chronique légère de la moi-*

tié droite sans adhérences. — Epiploon épais, dur, avec de petites plaques granitées.

Résection de la portion altérée en 19 pédicules.

Suture paroi.

A conservé longtemps une douleur de l'angle droit épaissi.

Revue juillet 1911. — A encore des douleurs de colite; — sous l'influence de poussées congestives du côté de l'utérus — obligée de suivre toujours un régime alimentaire sévère.

Observation 36.

Mlle K... 22 ans, 1910, n° 112.

Appendicite chronique à forme progressive. Depuis 2 ou 3 ans, douleurs, fatigue. — Depuis 3 mois, douleurs plus vives. Teint jaune, amaigrissement, maux de tête, impossibilité de travailler.

Opération le 7 juillet 1910. — Laparotomie latérale.

Cæcum dilaté, rouge, très peu vascularisé à paroi très épaissie.

Appendice sous iléo-cæcale, long de 7 centimètres, très épaissi, sclérosé, légèrement rosé à la pointe qui est adhérente à la fosse iliaque; adhérences très molles. — Méso falciforme large. — 1 catgut méso. 1 appendice. Moignon enfoui dans paroi cæcale.

Epiploïte à droite, plaques granitées. — Résection de l'épiploon partie droite en 7 pédicules.

Suture paroi; trois plans catgut; peau crins.

Revue le 10 décembre 1910. — Etat excellent; a engraissé; teint frais; foie petit, digestions bonnes; peut travailler sans fatigue. Encore par moment mal de tête mais léger et seulement quand elle a trop longtemps travaillé.

Observation 37.

Mme V... 53 ans, 1910, n° 132.

Anachlorhydrie absolue avec traces de sang dans le liquide

de lavage. Mais conservation de l'état général, de l'embonpoint, de l'appétit. Aucun signe de stase gastrique. Les médecins consultés ont pensé à :

Néoplasme au début? (Perret) ou dilatation gastrique avec atrophie de la muqueuse? (Mathieu).

Petite éventration ombilicale.

Appendicite chronique (fièvre typhoïde à l'âge de 6 ans; depuis longtemps, point douloureux à l'angle iléo-cæcal).

Opération le 22 octobre 1910. — Laparotomie sus-ombilicale descendant au-dessous de l'ombilic avec résection de la portion herniée.

Paroi très grasse.

Exploration de l'estomac négative. On ne trouve aucune induration ni sur la petite courbure, ni près du pylore, ni sur la face postérieure. Pylore tout à fait normal.

Epiploon *très gros, énorme, tiraille le côlon et l'estomac. Résection de tout l'épiploon en 19 pédicules (poids = 650 grammes.)*

Résection de l'*appendice* sous iléo-cæcal sclérosé, dur, avec méso très gras. 1 catgut méso. 1 appendice. Moignon enfoui sous le repli iléo-cæcal.

Suture paroi.

Suites immédiates parfaites, apyrétiques.

Plus tard : digestions bonnes. N'a plus de douleurs d'estomac.

1er décembre 1910. : Etat parfait, poids : 73 kilogrammes (68 avant l'opération).

Nouvelles juin 1911. Etat intestinal parfait.

Observation 38.

Mme R..., 1910, n° 144.

Appendicite chronique avec crises subaignës.

Annexite droite. Rétroflexion.

Toux. Tuberculose pulmonaire ou poussée congestive

d'origine appendiculaire. (A été vue par le docteur Faisans).

Opération le 24 novembre 1910. — Laparotomie médiane.

Appendice descendant interne, vascularisé, 1 catgut méso, 1 appendice. Moignon sous repli iléo-cæcal.

Epiploïte à droite. Résection de la moitié droite en 9 pédicules.

Résection partielle des 2 ovaires. Hystéropexie.

Suture paroi.

Revue le 19 janvier 1911. — Etat excellent; a engraissé, digère bien. Encore un peu de constipation.

Etat pulmonaire très bon, a revu le docteur Faisans, qui rejette maintenant tout à fait la tuberculose.

Revue le 29 avril 1911. — Ne tousse plus du tout depuis trois mois.

Revue le 23 mai 1911. — Digestion bonne. Ne tousse plus du tout.

Observation 39.

Mlle B..., 20 ans, 1910, n° 156.

Appendicite chronique à forme progressive.

Opération le 10 décembre 1910. — Laparotomie latérale.

Cæcum dilaté. Côlon transverse prolabé. Vascularisation. Traces de *péricolite.*

Appendice sous iléo-cæcal, long de 12 centimètres, bridé, et coudé à l'extrémité. Méso court et large. 3 catguts méso. 1 appendice. Moignon enfoui dans paroi cæcale.

Epiploïte de la moitié droite. Epiploon rouge avec plaques granitées au début. Résection de la moitié droite en 8 pédicules.

Suture paroi.

Revue le 19 janvier 1911. Etat parfait. Digère bien.

Intestin fonctionne seul. N'a plus de douleurs; ne se sent plus fatiguée.

Revue le 18 février 1911, a engraissé de 2 kilos en un mois; teint clair, digère bien.

Observation 40.

Mme L..., 1911, n° 13.

Appendicite chronique.

Opération le 7 février 1911. — Laparotomie latérale.

Epiploïte légère de la partie droite; pas d'adhérences, plaques granitées. Résection en 9 pédicules de cette partie.

Appendice sous iléo-cæcal, tordu et coudé, long de 11 centimètres. Méso falciforme large. 1 catgut méso 1 appendice. Moignon sous le repli iléo-cæcal.

Suture paroi.

Pas de nouvelles.

Observation 41.

Mme Th..., 1911, n° 18.

Colite chronique rebelle. 3 ans de régime.

Rein droit mobile abaissé.

Appendicite. Epiploïte.

Rétroflexion très accentuée douloureuse. Annexite gauche très douloureuse.

Opération le 7 mars 1911. — Laparotomie médiane.

Cæcum et côlon transverse prolabés. — Cæcum très dilaté.

Appendice rétro-colique, petit, dur, sclérosé.

Section première à la base, 2 catguts méso. 1 appendice.

Moignon enfoui dans la paroi cæcale. Cæcoplicature. Suppression complète du cæcum.

Epiploon *dans sa moitié droite, petit, granuleux, vascularisé, rouge. — Résection de cette moitié.*

Résection partielle des ovaires. Hystéropexie.

Suture de la paroi.

Revue le 31 octobre 1911. — A l'exploration côlon souple, non douloureux. Encore par moment quelques selles diarrhéiques.

Revue le 20 janvier 1912. — Intestin souple partout, non douloureux, mais encore 2 fois par jour selles diarrhéïques.

Observation 42.

M. J..., 35 ans, 1911, n° 22.

Appendicite chronique avec colite muco-membraneuse très accentuée. Crise d'appendicite le 25 décembre 1909 avec péri-appendicite.

Opération le 1er février 1911. — Laparotomie latérale.

Epiploon *altéré dans sa moitié droite. Epiploïte légère teinte rosée, épaississement de bordure, avec coudure du côlon transverse. Réseetion de la moitié droite en 7 pédicules.*

Cæcum dilaté, prolabé, épaissi, rouge, très vascularisé, saignant.

Appendice rétro-colique ascendant, très adhérent avec petit foyer ocreux du volume d'un pois dans le méso. Section première à la base. Enfouissement en bourse. Dégagement difficile de l'appendice. 3 catguts méso.

Suture paroi.

Foyer de congestion pulmonaire aux 2 bases le dixième jour. Guérison.

Revue décembre 1911. — Va bien. Conserve encore un peu de sensibilité du côlon. Quelquefois poussées de colite légères.

Observation 43.

Mme L..., 40 ans, 1911, n° 63.

Appendicite chronique très ancienne. Colite chronique muco-membraneuse, digestions difficiles, subictère.

Douleur dans le côté droit depuis 20 ans. Depuis 6 mois, douleurs très aiguës.

Opération le 30 mai 1911. — Laparotomie latérale.

Epiploon *épaissi, sclérosé, avec plaques laiteuses et nacrées dans le 1/3 droit. — Réseetion de cette partie en 10 pédicules.*

Cæcum épaissi, vascularisé.

Appendice sous ileo-cæcal, épais, dur, vascularisé.

Méso falciforme. 1 catgut méso, 1 appendice. Moignon enfoui dans la paroi cæcale.

Suture paroi.

Revue le 25 juillet 1911. — A encore par instants une sensibilité très légère au côté droit du ventre, mais digère bien, va régulièrement à la garde-robe. Pas de colite, pas de peaux ni de glaires. Teint clair. Côlon souple, non douloureux; légère sensibilité du cæcum à la pression.

Observation 44.

Mme B.. .. 1911 n° 92.

Appendicite chronique très ancienne. Crise aiguë il y a 6 mois.

Opération le 11 juillet 1911. — Laparotomie latérale.

Epiploïte chronique du 1/3 droit : plaques granitées; épiploon tassé, bande de bordure.

Résection de la zone malade en 8 pédicules.

Appendice sous iléo-cæcal, très long, 22 centimètres, tordu et bridé au niveau du bord tranchant d'un méso falciforme large. 1 catgut méso. 1 appendice.

Moignon enfoui sous repli iléo-cæcal.

Suture paroi.

Pas de nouvelles.

Observation 45.

Mme L..... 1911, n° 118.

Vieille appendicite chronique. Utérus fibromateux.

Annexite droite douloureuse.

Opération le 27 octobre 1911. — Laparotomie médiane.

Appendice sous-cæcal, long de 18 centimètres, épais, dur, vascularisé, couvert de vaisseaux variqueux. Méso falciforme large : 1 catgut méso. 1 appendice.

Moignon enfoui dans paroi cæcale.

Epiploïte de l'angle droit, plaques granitées, consistance de cuir, petites brides au début. Résection du 1/3 droit en 8 pédicules.

Igniponcture ovaire droit. Résection petit fibrome utérin, sous-péritonéal.

Suture paroi.

Revue le 23 décembre 1911. — Etat parfait. Cæcum encore un peu sensible et épaissi. Encore un peu de constipation.

Observation 46.

M. C..., 55 ans, n° 4, 1910.

Appendicite chronique avec épiploïte. Troubles digestifs, amaigrissement, fatigue.

Opération le 6 janvier 1910. — Laparotomie latérale.

Intestin grêle rouge violacé.

Cæcum et côlon ascendant dilatés, vascularisés avec *péricolite adhésive* en dehors.

Appendice grêle et long de 19 centimètres, sclérosé, atrophié Méso très gros et friable. 3 catguts méso. 1 appendice. Moignon enfoui dans la paroi cæcale.

Epiploïte de la moitié droite. Bande d'épiploon péri-colique près de l'angle droite. Résection de la moitié droite en 9 pédicules.

Suture paroi, 3 plans catgut, peau crins.

A eu au mois de septembre 1910 une violente poussée de colite, à la suite d'écarts multiples de régime.

Juillet 1911. Va bien, digère bien, a repris des forces; toujours de la susceptibilité de l'intestin aux écarts de régime.

Observation 47.

Mme T... 1910 n° 16.

Appendicite chronique très ancienne. Colite chronique forme douloureuse. Utérus fibromateux, bosselé, douloureux.

Annexite ancienne forme douloureuse. Douleurs à la pression, surtout à droite.

Opération le 22 janvier 1910. — Laparotomie médiane.

Côlon abaissé, flasque, à franges épiploïques très développées.

Epiploon *gros et sclérosé dans les deux tiers droits.*

A l'angle colique droit, épiploïte chronique plus accentuée : plaque granitées, épaississement sensation de cuir. Près de l'angle sur le côlon transverse rencontre d'une frange épiploïque avec l'épiploon rampant sur le côlon et formant un anneau. Résection de l'épiploon en 13 pédicules (2/3 droits)

Appendice sous iléo-cæcal, long de 9 centimètres, épais, vascularisé, dur du bout. Méso falciforme large; 2 catguts méso. 1 appendice. Moignon enfoui dans paroi cæcale.

Hystérectomie sub-totale typique.

Suture paroi 1 plan crins couplés.

Suites simples.

Revue le 17 mars 1910. Etat parfait.

Observation 48.

Mme L..., 1910, n° 19.

Appendicite chronique et épiploïte chronique.

Opération le 25 janvier 1910. — Laparotomie latérale; paroi très grasse.

Appendice long de 8 centimètres sclérosé, et falciforme dans la plus grande partie de son étendue. Méso très gros, large et court. 2 catguts méso. 1 appendice. Moignon enfoui dans la paroi cæcale.

Libération des adhérences du côlon ascendant à la paroi.

Epiploon *très gros, très lourd, altéré, sclérosé, épaissi sans plaques granitées, dans sa moitié droite. Résection en 9 pédicules.*

Suture de la paroi; 3 plans catgut; peau crins.

Revue le 5 mars 1910. — Etat excellent; digère bien; encore un peu de gonflement le soir après le repas.

Nouvelles 1er juillet 1910. — A eu des coliques hépatiques pour lesquelles est partie se soigner à Vichy.

Revue le 15 décembre 1910. — Etat intestinal bon. A eu des troubles intestinaux, réveillés par un traitement intensif de 36 jours à Vichy. Actuellement intestin souple, non douloureux; conseil de porter un corset et de faire de la gymnastique.

II. — Epiploïtes chroniques adhérentes.

Observation 49.

Mme Ch.... 45 ans, 1910, n° 30.

Fibrome. Appendicite chronique. Douleurs pelviennes par compression dans le Douglas. Troubles dyspeptiques anciens : entéro-colite chronique.

Opération le 12 février 1910. — Laparotomie médiane.

Côlon prolabé. Cæcum très dilaté, prolabé.

Appendice sous colique, ascendant, très long, remontant jusque sous le foie. Section première à la base, dégagement et pincement progressif du méso. 4 ligatures méso. Orifice de l'appendice enfoui dans la paroi cæcale par bourse, puis surjet.

Epiploon *présente des petites lésions scléreuses d'épiploïte chronique. Sous le côlon transverse, anneaux formés par l'adhérence de l'épiploon à des franges épiploïques très longues. A la partie moyenne un anneau libre n'adhérant pas à l'intestin. Un peu plus à droite, anneau collé sur le côlon en ptérygion* (Voyez fig. 2). *Résection de l'épiploon en 12 pédicules.*

Hystérectomie subtotale typique.

Sutures paroi 2 plans; crins couplés.

Revue avril 1911. Etat parfait.

Observation 50.

M. C..., 40 ans, 1910, n° 40.

Appendicite chronique.

Il y a 2 mois, vomissements cycliques sans causes.

Actuellement état bon à cause du régime, mais toujours un peu de sensibilité au niveau de l'angle iléo-cæcal.

Opération le 3 mars 1910. — Laparotomie latérale.

Appendice descendant interne, long de 8 centimètres, gros épais, en érection; méso falciforme. 1 catgut méso, 1 appendice. Moignon enfoui dans paroi cæcale.

Epiploon *très gros, avec quelques plaques granitées sur la moitié droite, très épaissie à l'angle droit, avec bride péri-colique en voie de formation.*

Résection de l'épiploon malade en 9 pédicules.

Suture paroi, 3 plans catgut; peau crins.

Revu le 16 août 1910. Très bon état. Encore un peu fatigué. A eu 15 jours après sa sortie un vomissement après migraine.

Revu le 7 juillet 1910. Etat du côlon excellent; n'a plus eu de vomissements. Un peu de neurasthénie.

Observation 51.

M. G..., 14 ans, n° 51.

Appendicite chronique, avec crise subaiguë.

Opération le 7 avril 1910. — Laparotomie latérale.

Côlon transverse prolabé.

Epiploïte avec péri-colite à droite sur le côlon transverse et au niveau de l'angle droit.

Epiploon à ce niveau rouge, épais, collé en surface sur l'angle.

Résection de l'épiploon en 13 faisceaux.

Appendice descendant interne, adhérent intimement à la fosse iliaque, puis à la paroi pelvienne jusqu'au Douglas.

Section première à la base. Enfouissement dans le cæcum.

Libération très pénible de l'appendice. Méso, 3 catguts.

Suture paroi, 3 plans, catgut; peau crins.

Revu le 2 juillet 1910. Etat excellent; a engraissé, de 42 à 51 kilogrammes. A eu encore à 2 ou 3 reprises un peu de sensibilité de l'angle du côlon.

Revu le 23 décembre 1910. Etat excellent : 52 kilogr. 500.

Revu en juillet 1911. Etat parfait. Mange de tout, digère bien.

Observation 52.

Mme D..., 1910, n° 74.

Appendicite chronique avec colite; forme grave, amaigrissement extrême; teint jaune, douleurs très vives.

Opération le 19 mai 1910. — Laparotomie latérale.

Epiploon *altéré à droite, quelques plaques granitées. Bride épiploïque à l'angle droit. Résection de l'épiploon côté droit en 10 faisceaux.*

Cæcum très dilaté, prolabé; sur le cæcum et sur le côlon, vaisseaux artériels et veineux énormes (intestin congestif).

Appendice rétro colique, ascendant, complètement enfoui dans le méso côlon. Section première à la base, bourse et surjet. 2 catguts méso. Suture du méso-colon.

Suture paroi. 3 plans, catgut; peau crins.

Suites simples. Poids à la sortie 38 kilogrammes.

Revue le 28 juin 1910. Poids 41 kilogrammes. Excellent état général. Encore quelques douleurs au niveau du côlon ascendant et constipation.

Nouvelles en juin 1911. Va très bien. Etat général excellent. Marche sans fatigue. Intestin encore sensible surtout après émotions.

Observation 53.

M. P..., 1910, n° 89.

Appendicite chronique. Crise grave il y a 16 ans.

Depuis 2 mois lumbago. Douleurs spontanées à l'échancrure costo-iliaque. Rien aux reins. Troubles digestifs. Fatigue. Douleurs à la palpation à l'angle iléo-cæcal et défense dans toute la région.

Opération le 11 juin 1910. — Laparatomie latérale 6 centimètres.

Paroi grosse, mais pas très épaisse.

Cæcum dilaté, immobilisé, tiraillé en bas par *l'appendice* adhérent au-dessous du détroit supérieur. Section première de l'appendice à la base. Libération progressive difficile de l'appendice collé sur la fosse iliaque et les vaisseaux. Méso très gros, très friable; 3 catguts sur méso. Moignon lié et enfoncé dans la paroi cæcale. Bourse et surjet.

Épiploon, *énorme*, *rouge*, *granité*, *épais*, *dur*, *ligneux*, *adhérant à la paroi abdominale antérieure au devant de l'angle droit du côlon sur la largeur de la moitié de la paume de la main* (fig. 1). *Adhérences très serrées qui doivent être libérées au bistouri. Résection de la moitié droite de l'épiploon en 17 pédicules. Résection difficile surtout au niveau de l'angle droit, complètement enveloppé par la masse d'épiploïte formant une véritable tumeur très friable et saignante* (fig. 4). *Hémostase.*

Suture paroi 3 plans catgut, peau crins.

Revue 16 juillet 1911. État parfait, mange de tout et digère tout; n'a plus jamais eu de douleurs lombaires.

Revue février 1912. État parfait.

Observation 54.

Mlle C..., 1910, n° 113.

Appendicite chronique ancienne depuis 1899. Douleurs constantes. Jamais de crise aiguë. A eu une fois de l'ictère pendant trois semaines.

Appendice très douloureux; angle droit du côlon douloureux. Vésicule biliaire douloureuse, teinte jaune.

Opération le 7 juillet 1910. — Laparatomie latérale haute, verticale à travers le grand droit.

Côlon prolabé, dilaté, vascularisé, lame de *péricolite*, Cæcum dilaté, vascularisé.

Appendice très vascularisé, dur, long de 12 centimètres, méso large. 2 catguts méso, 1 appendice. Moignon enfoui dans la paroi cæcale.

Péricolite intense près de l'angle droit.

Épiploïte et enveloppement du côlon par franges épiploïques adhérentes allant se coller à l'épiploon qui rampe en ptérygion (fig. 3). *Résection de la moitié droite de l'épiploon en 7 pédicules.*

Libération des adhérences péricoliques et résection des franges coliques. Vésicule biliaire assez grosse, à paroi un peu épaissie, mais libre, sans adhérences et se vidant bien. On ne sent à l'exploration aucune trace de calcul.

Suture paroi.

Revue le 11 octobre 1910. Teint complètement déjauni, rose. Digère bien. Garde-robes encore un peu difficiles ; obligée à prendre lavements; suit toujours le régime; a souffert du foie et du rein pendant un mois. Souffre surtout de sa jambe gauche (luxation congénitale avec atrophie considérable des muscles et douleurs tenant à des entorses répétées).

Observation 55.

Mme P..... 44 ans, 1910, n° 150.

Fibrome. Appendicite chronique.

Opération le 29 novembre 1910. — Laparotomie médiane.

Appendice sous iléo-colique; long de 10 centimètres, épaissi, sclérosé, avec gros vaisseaux variqueux. Méso falciforme large. 1 catgut méso. 1 appendice. Moignon enfoui sous repli iléo-cæcal.

Epiploïte de l'angle droit. Épiploon granité, retracté,

épaissi, consistance de cuir, avec anneaux péricoliques en formation. Résection de la partie droite en 9 pédicules.

Hystérectomie sub-totale. — Suture paroi.

Revue le 7 janvier 1911. — Très bon état. Encore douleurs de reins.

Revue le 16 mars 1911. — État parfait.

Observation 56.

Mme E..., 1911, n° 1.

Appendicite chronique avec crises subaiguës. Douleurs très vives malgré le régime. Foie gros. Teinte subictérique. Rein droit mobile, abaissé.

Opération le 2 janvier 1911. — Laparatomie latérale.

Côlon ascendant maintenu sous la lèvre externe de l'incision par *lame de péricolite.*

Épiploon *adhérant au côlon ascendant. Épiploïte chronique de la moitié droite surtout au niveau de l'angle droit. Résection de la partie droite de l'épiploon en 13 pédicules.*

Côlon ascendant et cæcum très dilatés. Libération du côlon ascendant. Résection de la lame de péricolite. 3 ligatures.

Appendice sous iléo-cæcal, long de 10 centimètres étranglé en la partie moyenne, vascularisé à son extrémité. Méso falciforme. 2 catguts méso. 1 appendice. Moignon dans paroi cæcale. Folliculite intense.

Suture paroi.

Revue en février 1911. Côlon encore un peu douloureux, mais bon état général; teint clair, diminution de l'acné.

Revue avril 1911. État excellent, digère bien, ne souffre plus; a repris son très fatigant travail et n'en est pas incommodée. Les forces sont tout à fait revenues.

Nouvelles, juin 1911. Etat parfait.

Observation 57.

M. B..., 1911, n° 11.

Appendicite chronique à forme progressive. Douleurs, troubles digestifs. Amaigrissement. Teint subictérique.

Opération le 4 février 1911. — Laparotomie latérale.

Epiploïte très accentuée. Epiploon rouge, granuleux, épaissi dans son tiers droit. Lames épiploïques enveloppant le 1/3 droit du côlon transverse et l'angle colique droit. Résection du 1/3 droit en 10 pédicules.

Appendice sous-cæcal et sous-colique, long de 11 centimètres, coudé à son tiers terminal par la rétraction du bord de son méso. A partir de la coudure, l'appendice est gros, dur, en érection. 2 catguts méso, 1 appendice. Moignon enfoui dans la paroi cæcale.

Suture paroi.

Pas de nouvelles.

Observation 58.

Mlle Th..., 1911, n° 69.

Gros fibrome de l'utérus.

Opération le 10 juin 1911. — Laparotomie médiane.

Hystérectomie totale.

Appendice sous iléo-cæcal, long de 7 centimètres, épais. dur, sclérosé. Méso falciforme, 1 catgut méso ; 1 appendice. Moignon enfoui sous repli iléo-cæcal.

Epiploïte légère de l'angle droit. Mais accollement du côlon ascendant et du côlon transverse par adhérences épiploïques. Section de la masse intermédiaire d'épiploon entre deux ligatures.

Suture paroi.

Revue le 18 juillet 1911. Etat parfait. A engraissé. N'a plus de troubles digestifs qu'elle éprouvait depuis longtemps. Garde-robes régulières.

Observation 59.

Mme K..., 1911, n° 81.

Appendicite chronique, crises subaiguës. Reins abaissés. Annexite bilatérale. Utérus fibromateux.

Opération le 4 juillet 1911. Laparotomie médiane.

Cæcum dilaté, prolabé. Côlon transverse prolabé.

Appendice sous iléo-cæcal, long de 9 centimètres, dur, sclérosé. Méso falciforme, 1 catgut méso. 1 appendice. Moignon enfoui dans paroi cæcale.

Suppression du cæcum pur plicature au surjet.

Epiploïte très accentuée dans toute la moitié droite; plaques rouges, granitées, petites brides péri-coliques. Masse épiploïque dure au niveau de l'angle droit. Corde prérénale. montant au devant de l'angle droit vers le rein. Lame intercolique angulaire de 3 travers de doigts de hauteur.

Résection de la lame intercolique.

Résection de la corde prérénale.

Résection de la partie droite de l'épiploon en 15 pédicules.

Hystérectomie totale.

Suture paroi.

Revue le 14 octobre 1911. A engraissé de 4 kilogrammes. Souffre encore des reins en marchant. Pas de douleurs de ventre. Digère bien. Garde-robes un peu irrégulière. A l'examen ventre souple, côlon non douloureux.

Revue le 20 janvier 1912. A engraissé. Bon état général.

Observation 60.

Mme P..., 1911, n° 104.

Colite. Côlon prolabé. Appendicite chronique avec poussées subaiguës. Rétroflexion douloureuse. Rein droit abaissé.

Opération le 27 juillet 1911. — Laparotomie médiane.

Estomac prolabé, très vaste, descendant jusqu'à 3 travers

de doigt du pubis, même en position légèrement inclinée de Trendelenburg.

Côlon transverse prolabé.

Epiploïte de la moitié droite. Brides péricoliques. Résection de cette partie en 1 1 pédicules.

Cæcum pas trop dilaté, pas prolabé.

Appendice rétro-cæcal et rétro-colique, long de 11 centimètres, épais, œdématié, un peu vascularisé. Méso falciforme, large; 1 catgut méso. 1 appendice. Moignon enfoui sous repli iléo-cæcal.

Absence des annexes droites.

Hystéropexie. Résection partielle de l'ovaire gauche. Suture paroi.

Pas de nouvelles.

Observation 61.

Mme S..., 1911, n° 114.

Appendicite chronique. Cholémie. Colite ancienne.

Opération le 19 octobre 1911. — Laparotomie latérale.

Epiploïte chronique. Bride prérénale. Plaques granitées Epiploon épais, dur, sclérosé. Résection du tiers droit en 1 1 pédicules.

Cæcum très dilaté.

Appendice rétro-colique, collé contre le côlon par un méso rouge, très court. Section première à la base. Libération de l'appendice, 5 catguts méso. Enfouissement du moignon en bourse. Cæcoplicature supprimant complètement le cæcum.

Suture paroi.

Revue le 25 novembre 1911. Digère bien. N'a plus de douleur dans la fosse iliaque et a été régulièrement et spontanément à la garde-robe.

Revue le 11 janvier 1912. — Bon état général. Teint clair. A encore quelques douleurs d'estomac aux écarts de régime.

EPIPLOÏTES AYANT CONTINUÉ A ÉVOLUER APRÈS L'ABLATION DE L'APPENDICE

Observation 62.

Communication faite par M. Walther à la *Soc. de chirurgie*, 1905, séance du 8 mars, page 275.

« Une jeune fille de 17 ans, opérée il y a deux ans, en Angleterre d'appendicectomie, fut prise au mois d'octobre dernier d'une crise typique d'appendicite avec plastron remontant au devant du cæcum et du côlon ascendant.

Après la disparition des accidents aigus, persistait une douleur constante dans la fosse iliaque et le flanc droit et l'exploration révélait une résistance profonde au niveau du cæcum et du côlon ascendant. Je vis cette malade avec mon ami le Docteur Bouisson et je pensai à une épiploïte. Nous demandâmes l'avis de mon ami Jalaguier qui eut la même impression. J'opérai cette malade; je trouvai une réparation parfaite de tous les plans de la paroi abdominale; *l'épiploon, rouge, avec des noyaux et des zones de sclérose, était adhérent au cæcum, au côlon ascendant; une grosse bride fibreuse partie de sa face antérieure allait se perdre au devant du rein, bridant l'angle du côlon* Tout l'épiploon fut réséqué au ras du côlon. L'opération eut lieu le 19 janvier 1905. La malade est actuellement complètement débarrassée des douleurs tenaces qui rendaient la marche impossible, même en dehors des poussées aiguës. »

Observation 63.

Bull. et mém. de la Soc. de Chirurgie, 1910, p. 1370. Séance du 28 décembre 1910. Communication faite par M. Walther.

« Le malade que j'ai l'honneur de vous présenter offre un exemple net de l'évolution progressive d'une épiploïte chronique avec poussées subaiguës, crises douloureuses offrant tous les caractères d'une appendicite à répétition, et cela malgré l'ablation de l'appendice qui a été pratiquée, en 1905 par notre collègue M. Mignon.

Ce malade m'a été confié par mon collègue et ami M. Enriquez qui l'observait depuis quelque temps dans son service à la Pitié.

Il a, au sommet gauche, des lésions nettes, mais peu avancées de tuberculose, et M. Enriquez craignait que les crises douloureuses, simulant des poussées d'appendicite subaiguës, ne fussent dues, chez cet opéré d'appendicite, à une tuberculose cæcale. Nous l'examinâmes ensemble et je pensai qu'il s'agissait plutôt d'une épiploïte chronique, d'une péricolite dont l'existence était révélée par la localisation de la douleur au-dessous de l'angle droit du côlon, en même temps que par une sensation de résistance profonde sur le bord interne du côlon ascendant et sous l'angle colique.

Je vous rapporte ici l'observation qui a été prise par M. Haller, interne de mon service.

R... (Raoul) âgé de 25 ans, garçon de café, entré le 22 novembre 1910, Pavillon Michon, lit n° 2.

Antécédents héréditaires : Néants.

Antécédents personnels. — A l'âge de 5 ans, rougeole; en 1904, appendicite; en 1904, pneumonie.

Tous les hivers, depuis cinq ans, rhumes prolongés.

L'appétit a diminué depuis quelques mois.

Le malade a sensiblement maigri, mais ne peut dire de combien.

Crises de toux suivies d'expectoration. Jamais d'hémoptysie, même légère.

Quelquefois sueurs nocturnes. Insomnies.

Buvait environ 3 litres de vin, plusieurs apéritifs; une certaine quantité de bière.

Examen : Malade pâle, amaigri, ne crache pas, légère dyspnée.

Pas de modifications de la sonorité. Vibrations plus fortes au sommet gauche et en avant, qu'au sommet droit. Respiration plus rude au sommet gauche, en arrière, qu'à droite. A ce sommet et en avant, quelques craquements.

Rien dans le reste de la poitrine.

Cœur : souffle léger au premier temps, ne se propageant pas vers l'aisselle.

Réflexes faibles.

Depuis cinq ou six mois, le malade a eu, à plusieurs reprises, une diarrhée assez abondante. Quatre ou cinq selles par jour de couleur jaune.

Histoire de l'appendicite et de l'épiploïte. — En 1904, au mois de décembre, un dimanche, vers 4 heures de l'après-midi, le malade est pris brusquement d'une forte douleur abdominale avec vomissement et fièvre. La douleur était généralisée à tout l'abdomen. Les vomissements se sont répétés six fois dans les vingt-quatre heures.

La température était de 39°5. Est couché à l'infirmerie de Bernay, où il faisait son service. Le médecin lui fait mettre quatre sangsues, au niveau de la fosse iliaque droite, et de la glace sur le ventre. Comme régime : une cuillerée à café de *lait* toutes les demi-heures. A gardé le lit un mois.

A été opéré au mois de mai 1905, par M. Mignon, au Val-de-Grâce.

C'est exactement 2 mois après l'opération que le malade recommence à souffrir du ventre.

Lorsqu'il mangeait certains mets (des ragoûts, des viandes rouges, des haricots, des lentilles), il éprouvait une sensation

de barre épigastrique tout le long du côlon transverse qui se prolongeait vers la fosse iliaque droite. Cette sensation durait quelquefois six et huit heures et ne cessait qu'à la suite d'une purgation les premières fois.

La première année le malade éprouva environ trois fois ces crises douloureuses. Ensuite, en suivant un régime (viande blanche, purée), qui lui fut recommandé par un médecin de sa famille, les crises ne sont plus revenues, que lorsqu'il quitta ce régime pour manger à nouveau des viandes rouges, des ragoûts, etc.

Cet état le fit entrer à l'hôpital de la Pitié en octobre 1910, dans le service de M. Enriquez.

A l'examen du malade, se révèle un point très douloureux au niveau de la cicatrice de l'incision, mais le ventre est très souple et libre.

Dans le service de M. Enriquez (22 octobre), le malade a une crise de douleurs violentes dans le flanc droit, hypocondre droit avec douleurs épigastriques, barre très nette.

Étant donné son état bacillaire, et la petite induration que l'on sent contre le côlon à droite, M. Enriquez songe, sans l'affirmer, à la possibilité d'une tuberculose du cæcum.

Le malade est passé en chirurgie.

M. Walther, trouvant cette localisation des douleurs, avec une résistance à la pression le long du côlon ascendant, sous l'angle colique droit, et sans rien d'appréciable au côlon lui-même, ni au cæcum, pense qu'il s'agit plutôt d'une épiploïte chronique consécutive à son appendicite.

Opération le 1er décembre 1910. — M. Walther; aide, M. Haller. Chloroforme, M. Ecot.

Anesthésie au chloroforme (appareil de Ricard), une heure après injection de scopolamine-morphine. Désinfection de la paroi à la teinture d'iode.

Résection de la cicatrice cutanée de la première opération. Passage par la gaîne du grand droit.

Le péritoine ouvert, *l'épiploon* se présente immédiatement. Il est *adhérent à la paroi*, sur une hauteur de 6 centimètres environ. Il *enveloppe d'autre part le cæcum et le côlon ascendant auxquels il adhère intimement.*

Ces adhérences sont libérées, d'abord celles de la paroi, ensuite celles du côlon et du cæcum.

Le côlon ascendant et le côlon transverse sont accolés en *canons de fusil* sur une hauteur de 4 travers de doigt par une bride très résistante en forme de lame épaisse qui est sectionnée.

Le cæcum est congestionné, très vascularisé par les adhérences épiploïques, mais ne présente aucune plaque indurée, rien qui puisse faire soupçonner une infiltration tuberculeuse.

Le côlon transverse, dans sa moitié droite, est aussi enveloppé par des adhérences de l'épiploon qui rampe sur lui pour venir s'attacher à la face inférieure du méso-côlon. Toutes ces adhérences sont libérées.

L'angle droit du côlon est ensuite débarrassé péniblement des adhérences de l'épiploon qui est là, *massé en un gros faisceau épais qui ensère complètement l'intestin.*

Toute cette moitié droite de l'épiploon profondément altérée, présentant des plaques granitées, des plaques de sclérose, des brides, est réséquée au ras du côlon après ligature au catgut n° 1 en dix pédicules isolés.

La moitié gauche de l'épiploon, qui paraît saine, est conservée.

Suture de la paroi. Surjets de catgut n° 1 sur le péritoine et la gaîne du droit. Suture de la peau au crin.

(Epiploon conservé au laboratoire de M. Walther sous le n° 585).

Les suites de l'opération furent simples.

Le malade a quitté mon service au bout de quinze jours pour retourner dans le service de M. Enriquez.

Il ne souffre plus, mange de bon appétit et semble actuellement en très bon état.

Ce résultat immédiat de la libération des adhérences péricoliques et de la suppression de l'épiploon malade, est donc satisfaisant, et j'espère qu'il se maintiendra, comme je l'ai vu d'ordinaire.

L'intérêt particulier de ce cas est dû à ce fait que l'appendice enlevé, les crises dues à l'épiploïte ont persisté et même se sont aggravées sous l'influence de l'exagération des lésions de l'épiploon. »

Nouvelles en avril 1912. — Le malade est entré de nouveau dans le service du Docteur Enriquez à l'hôpital de la Pitié pour sa lésion bacillaire des sommets.

Observation 64.

(Obs. personnelle provenant du service de M. J. L. Faure, hôpital Cochin, pavillon Bouilly).

Mme C..., âgée de 25 ans, entrée dans le service le 2 février 1912. Cette malade fut opérée par notre Maître J. L. Faure à l'hospice d'Ivry il y a 7 ans, à la suite de 2 crises d'appendicite. On lui fit une appendicectomie.

Malgré cette opération, la malade recommence à souffrir, 3 à 4 mois après. Les crises douloureuses surviennent en moyenne 2 fois par an.

Début brusque par une douleur très vive, continue, mais lancinante avec paroxysmes, qui siégeant, au dire de la malade, à l'épigastre, dans l'hypocondre droit et surtout dans les lombes, mais s'irradiant un peu dans tout le côté droit de l'abdomen.

Pas d'irradiation à l'épaule, ni dans la cuisse.

Dès leur apparition, les douleurs provoquent des vomissements : vomissements pénibles au milieu de nausées, de teinte jaune verdâtre, bilieux.

Durant la crise, et après elle, la malade est constipée, ce qu'elle n'est pas ordinairement. T° 37°5-38°.

Ses mictions sont normales.

Cette crise douloureuse dure quelques heures, cesse peu à peu. Mais le ventre reste sensible et un peu douloureux durant plusieurs jours. Pas d'ictère consécutif à ces douleurs.

Entre les crises : rien d'anormal. Bon appétit. Bonnes digestions. Pas de constipation.

Cependant après avoir mangé, surtout après le repas du soir, — 2 à 3 heures après, — sensation nette de barre épigastrique.

Examen. — La malade qui a eu la veille une crise douloureuse, est fatiguée, l'air abattu, le teint un peu terreux, les conjonctives légèrement subictériques.

La langue est bonne, humide.

Abdomen. — A la palpation : pas de sensibilité superficielle, mais toute la moitié droite du ventre est moins souple que l'autre moitié.

La fosse iliaque et le flanc droits sont occupés par une masse allongée qui remonte presque sous les fausses côtes et descend jusqu'à 2-3 travers de doigts de l'arcade de Fallope. Elle se perd insensiblement en dehors, dans le flanc droit; en dedans, se glisse sous l'ombilic et vers le creux épigastrique. Cette masse est douloureuse à la pression, mais la douleur maxima provoquée, est très vive, en deux points. L'un, à un travers de doigt au-dessous et en dehors de l'ombilic, l'autre dans la zone de l'angle colique droit. La palpation de ce deuxième point cause un malaise très marqué à la malade, persistant quelque temps après l'exploration.

Examen du suc gastrique, fait par M. Laudat, interne en pharmacie du service.

Recherches de Hcl libre.

Gunsbourg, douteux.

Topfer, douteux.

Recherche de l'acide lactique : traces.

Dosage de l'acidité totale évaluée en Hcl : 1 gr. 61 p. 100: normale est de 1,80.

Conclusion : suc gastrique à peu près normal ; légère hypo-acidité.

Radioscopie (26 février). — Elle montre : 1° Cæcum très dilaté descendant très bas.

2° Guirlande du côlon transverse reste en-dessus de l'ombilic.

3° Angle droit : très forte douleur à la pression à son niveau.

4° On arrive à déplacer en masse cette portion droite du côlon quand on la repousse en dedans. Au contraire quand on cherche à attirer en dehors le côlon ascendant, il semble retenu par une adhérence, ce déplacement en dehors ne se fait pas.

Opération le 5 mars 1912. — M. Faure a bien voulu me permettre d'opérer cette malade.

Incision latérale passant à travers l'ancienne cicatrice. Réparation parfaite des plans.

A l'ouverture du péritoine, c'est l'épiploon qui se présente. Il est attiré complètement au dehors en même temps que le cæcum, le côlon ascendant et le côlon transverse.

Il y a une différence absolument nette entre le côté gauche et le côté droit de l'épiploon. A gauche, coloration jaune, normale, souplesse habituelle. A droite, au contraire, l'épiploon présente des lésions d'épiploïte chroniques caractérisées par une teinte rouge, par des plaques granitées et enfin par une rétraction de la partie toute droite de l'épiploon qui est ramassée *en un gros paquet, dur, d'épiploïte chronique*.

Cette partie droite adhère très nettement au niveau de l'angle colique droit et sur la face antérieure du côlon ascendant sur une hauteur de 5 centimètres environ. Libération de toutes ces adhérences. Il existe de plus une *bride* fibreuse partant du bord inférieur de ce noyau épiploïque droit et allant s'insérer au niveau de l'angle iléo-cæcal, s'épar-

pillant là en éventail et prenant son insertion sur la face antérieure du cæcum et de la partie toute terminale de l'iléon.

Résection de cette bride.

Résection de l'épiploon dans toute la zone altérée, après ligatures de 18 pédicules isolés au ras du côlon transverse.

L'ancienne cicatrice appendiculaire recherchée, n'a pas été retrouvée, il n'y avait absolument aucun indice sur le cæcum la désignant.

Réfection de la paroi.

Suites apyrétiques jusqu'au 6e jour — angine, grippe pendant 3 jours — puis tout est rentré dans l'ordre.

La malade a quitté le service le 16e jour de son opération, en parfait état, et nous espérons que cet état se maintiendra dans l'avenir.

PLANCHE I.

Épiploïte chronique très ancienne. Lésions de sclérose de tout l'épiploon. Celui-ci est atrophié, ratatiné. On remarquera sur cet épiploon un semis de petits points noirs disséminés un peu partout.

Histologiquement : sclérose ancienne très marquée. Les points noirs sont des grains de charbon.

Cet épiploon provient d'une malade qui, durant une vingtaine d'années, prit chaque jour du charbon de Belloc.

Mme P... — Appendicite chronique très ancienne remontant à l'enfance, avec troubles dyspeptiques très accentués et colite chronique rebelle à tous les traitements. Opération le 17 mai 1906.

(Collection de M. Walther, 1906.)

PLANCHE I.

Épiploïte chronique très ancienne. Lésions de sclérose de tout l'épiploon. Celui-ci est atrophié, rabattu. On remarquera sur cet épiploon un semis de petits points noirs disséminés un peu partout.

Histologiquement : sclérose ancienne très marquée. Les points noirs sont des grains de charbon.

Cet épiploon provient d'une malade qui, durant une vingtaine d'années, prit chaque jour du charbon de Belloc.

Mme P... — Appendicite chronique très ancienne remontant à l'enfance, avec troubles dyspeptiques très accentués et colite chronique rebelle à tous les traitements. Opération le 17 mai 19[illegible].

(Collection de M. Walthner, 1906.)



G. STEINHEIL, Éditeur.

PLANCHE II.

Épiploïte chronique avec kystes sanguins disséminés un peu partout, de dimensions variables, de forme arrondie, ressemblant à des grains de raisins. Il ne s'agit pas là de dilatations ampullaires, de varices, comme on pourrait le croire, mais bien de kystes sanguins, de foyers hémorragiques dans les mailles du tissu conjonctif de l'épiploon, comme l'a montré l'examen histologique.

M. T... — Appendicite chronique ancienne avec une poussée subaiguë deux mois avant son opération. Opéré le 16 janvier 1906.

(Collection de M. Walther, 1906.)

PLANCHE II.

Épiploïte chronique avec kystes sanguins dégénérés un peu partout, de dimensions variables, de forme arrondie, ressemblant à des grains de raisins. Il ne s'agit pas là de dilatations ampullaires, de varices, comme on pourrait le croire, mais bien de kystes sanguins, de foyers hémorragiques dans les mailles du tissu conjonctif de l'épiploon, comme l'a montré l'examen histologique.

M. T... — Appendicite chronique ancienne avec une poussée subaiguë deux mois avant son opération. Opéré le 16 janvier 1906.

(Collection de *M.* Walther, 1906.)

G STEINHEIL, Éditeur.

PLANCHE III

Épiploïte chronique. L'épiploon, relevé, est examiné par sa face postérieure. Bride péricolique. Masse épiploïque enveloppant l'angle colique droit. Quelques kystes sanguins.

Dessin fait au cours de l'opération. (Service de M. Walther, hôpital de la Pitié.)

(Collection de M. Walther, 1907.)

G. STEINHEIL, Éditeur.

CONCLUSIONS

1°. — Au cours des appendicites chroniques et des colites chroniques, des réactions inflammatoires peuvent se produire du côté du grand épiploon, aboutissant à des lésions d'épiploïtes chroniques caractéristiques, mises en lumière par M. Walther.

2°. — Ces épiploïtes chroniques sont de deux sortes.

a) Epiploïtes chroniques libres.

b) Epiploïtes chroniques adhérentes.

Les lésions caractéristiques (teinte rosée, plaques granitées, brides, etc..) siègent en général, sur la moitié droite de l'épiploon.

Les adhérences peuvent se faire avec la paroi et avec les organes intra-abdominaux.

Des poussées subaigües peuvent, à la suite de causes indéterminées, survenir dans les noyaux d'épiploïte chronique.

3°. —Au point de vue microscopique, on rencontre des lésions de degrés différents dont le dernier échelon est la sclérose complète de l'épiploon.

4°. — On doit distinguer ces épiploïtes chroniques

de simples adhérences de l'épiploon qu'on peut rencontrer au cours de diverses opérations abdominales.

5°. — La pathogénie des épiploïtes chroniques paraît encore obscure pour certaines d'entre elles. Dans certains cas l'infection se propage à l'épiploon par contiguïté ; dans d'autres, c'est peut-être la voie sanguine ou la voie lymphatique qu'il faudrait invoquer.

Quoiqu'il en soit, ces épiploïtes, une fois constituées, paraissent entretenir les phénomènes de colite.

6°. — Au point de vue symptômatique, les faits cliniques peuvent être rangés sous trois chefs :

a) Les symptômes qu'on trouve sont ceux de l'appendicite chronique et l'épiploïte n'est découverte qu'au moment de l'intervention.

b) Dans le tableau clinique que présentent les malades, on peut trouver un certain nombre de signes appartenant plus particulièrement aux épiploïtes chroniques. Ces signes sont de deux sortes :

Signes de présomption (dyspepsie, gastro-intestinale, inappétence, digestion difficile de certains aliments, nausées, douleur, constipation, etc.).

Signes de certitude (constatation d'un gâteau épiploïque dans la fosse iliaque droite. Examen radioscopique. Malaise provoqué par la palpation de la zone de l'angle droit. Douleur par redressement. Transmission de la douleur sous le foie par la palpation à distance.

c) Des malades antérieurement opérés d'appendicite continuent à présenter des troubles chroniques qui sont sous la dépendance de l'épiploïte chronique ou même, à faire une poussée inflammatoire subaigüe,

du côté de leur épiploon, simulant une crise de pseudo appendicite.

7°. — Le diagnostic se pose dans deux circonstances:

a) Avant toute intervention, faire un diagnostic complémentaire d'épiploïte chez un malade qui présente une appendicite chronique.

b) Chez les malades ayant déjà subi une appendicectomie et qui continuent à présenter les mêmes troubles qu'avant leur opération, éliminer les affections qui peuvent en être cause, pour arriver au diagnostic d'épiploïte.

8°. — Au point de vue du traitement :

a) Après ablation de l'appendice, attirer l'épiploon et examiner son état.

b) Si on trouve des lésions d'épiploïte chronique, faire l'ablation de la portion malade de l'épiploon, après ligature par petits pédicules isolés au ras du côlon transverse.

BIBLIOGRAPHIE

Barnes. — Cas de dilatation aiguë du cæcum, opération, guérison. *The British Medical Journal*, 1908, n° 2498, 14 novembre, p. 1495. *Journal de Chirurgie*, janvier 1909, p. 85.

Bergman et Lenz. — Sur les mouvements du gros intestin chez l'homme, d'après des observations radioscopiques. *Deutsche med. Wochen.* — T. XXXVII, n° 31, 3 août 1911, p. 1425-1432, avec 1 fig. *Journal de Chirurgie*, oct. 1911, p. 468.

Bernard (F.). — *XIV° Congrès de Médecine*, Madrid 1903, et *Bull. Méd.*, 1903. Rapports de la colite muco-membraneuse et de l'appendicite.

— *Colite muco-membraneuse et appendicite*. 1902, in-8° 32 p.

Beurnier (L.). — *Journal des Praticiens*, Paris 1900, XIV 81-83. Colite muco-membraneuse et appendicite au cours de cette maladie.

Bittorf. — La péricolite. *Mitteilungen aus den Grenzgebieten der Medizin und Chirurgie*, 1909, T. XX, fasc. 1, pages 150 à 171. *Journal. de Chirurgie*, mai 1909, p. 558.

Brown, Engelbach et Carman. — Etudes anatomiques, pathologiques et cliniques des lésions englobant l'appendice et l'uretère droit. *The Journal of the American*

Medical Association, T. LIV, n° 19, 7 mai 1910; compte-rendu, *Journal Chir.* n° 1, juillet 1910, p. 73.

Carles. — Sur quelques cas de dyspepsie appendiculaire. *Journal de Médecine de Bordeaux*, 1909, T. XXXIX, n° 16, 18 avril.

Charrin. — *Cours du Collège de France*, 1903-1904.

Charrin et Le Play. — *Ac. des Sciences*, 29 mai 1905, *Soc. Anal.*, mars 1905, *Revue de Viticulture*, 1905.

Cheinisse. — Les appendicites fantômes et les fausses appendicites. *Semaine Médicale*, T. XXX, n° 1, 5 janvier 1910.

Cioffi. — Recherches sur la fonction protectrice de l'épiploon, *Clinica moderna*, 1904, *Réforma Médica*, 1905.

Cornil et Carnot. — Réparation des canaux et cavités. *Arch. de Médecine expérimentale*, 1897-1998 et *Presse Médicale*, 12 octobre 1898.

Courcieras. — *Les adhérences péri-cæcales d'origine appendiculaire.* Thèse de Paris, juillet 1908.

Delbet (Paul). — *Arch. Gén. de Méd.*, 1898, Troubles gastro-intestinaux dans les inflammations des organes génitaux de la femme.

Delbet (Paul). — La typhlite ptosique et son traitement par la cœcoplicature. *Sem. Med.*, 21 novembre 1905.

Delion (M.). — Th. Paris 1903-04. *Appendicite et diathèse d'auto-infection.*

Delore. — Des épiploïtes post-opératoires *Lyon Médical*, n° 1, 1er janvier 1911.

Descomps (P.). — *Appendicites chroniques et épiploïtes*, Mémoire de médaille d'or (non publié).

Dieulafoy. — Typhlo-colite muco-membraneuse ou sableuse simulant l'appendicite. *Ac. de med.* 29 mai 1906. et *Leçons cliniques de l'Hôtel Dieu.* 1907.

Diédoff. — Etude sur le rôle de l'épiploon dans les affections inflammatoires limitées de la cavité péritonéale. *Chirourgnia*, T. XXVII n° 162, juin 1910.

Doyon et Petitjean. — *Société de Biologie.* Séance du 9 décembre 1905. Le rôle de l'épiploon.

Duval. — A propos de la péricolite membraneuse. *Archives des maladies de l'appareil digestif et de la nutrition.* T. IV, n° 5, mai 1910.

Eccles. — The great omentum *Saint-Bartholomew Hospital reports.* Vol. *XXX*, 1894.

Ehrmann (A.) — Th. Paris, 1903-04. *Rapports de l'appendicite avec l'entéroeolite muco-membraneuse.*

Ewald. — Dyspepsie appendiculaire. *The Bristish Médical Journal*, n° 2566, 5 mars 1910.

Fenwick. — La valeur clinique de l'hypersécrétion gastrique et de ses connexions avec une affection latente de l'appendice. *The Lancet.* T. CLXXVIII n° 4515, 12 mars 1910 p. 706 à 708. *Journal de chirurgie*, mai 1910 p. 562.

Fischler. — La typhlatonie (dilatation du cœcum) comme type clinique et ses rapports avec l'appendicite (*Mitteilungen aus den Grenzgebieten der Medizin und chirurgie.* Tome XX, fasc 4, 1909, p. 663 à 685. *Journal de chirurgie* décembre 1909 p. 691.

Fischler — L'atonie (dilatation du cœcum), maladie idiopathique; ses relations avec l'appendicite. *Münchener medizinische Woehenschrift*, n° 37. 14 septembre 1909, p. 1921-1922.

Fischler. — De la typhlatonie (dilatation du cæcum) et de ses rapports avec les états pathologiques anologues (Appendicite chronique, typhlectasie, cæcum mobile, torsion chronique du cæcum). *Münchener Medizinische Wochen.* T. *LVIII* n° 23, 6 juin 1911, p. 1235 à 1237, *J. de Chirurgie.* 1911, 2e sem., p. 188, août 1911.

Garau (Ang.). — Le point de Marc Burney et le point de Lanz. *Lyon Chirurgical*, T. III, n° 5. 1er mai 1910, p. 485 à 497. *Journal de Chirurgie*, juillet 1910, p. 75.

Gordes. — La typhlite primitive. *Beiträge zur Klinische*

Chirurgie, Tome LXIII, fasc. 3, juin 1909, p. 740 à 759 *Journ. de chirurgie*, août 1909, p. 197.

Graham et Guthrie. — Le type dyspeptique de l'appendicite chronique, son diagnostic différentiel. *The Journal of the American Médical Association*, T. *LIV*, n° 12, 19 mars 1910.

Grande Rossi. — Fonctions de l'épiploon. *La Prensa médical*. T. 1, n° 10, 15 décembre 1910.

Hammond. — L'importance chirurgicale de l'épiploon. *New-York Médical Journal*, T. *XCII*, n° 12, 17 sept. 1910.

Heger. — *C. R. de la Soc. des sc. méd. de Bruxelles.* 4 janvier 1904 et *Ann. de la Soc. Royale des sc. méd. et nat. de Bruxelles XIII*, 1904, fasc. 1.

Heger. — Balayage de la cavité péritonéale par l'épiploon. *Archives Internat. Physiolog.* 1904.

Heger. — Les fonctions de l'épiploon. *Bull. de l'Académie royale de médecine de Belgique.* T. XXIII, n° 4-5, 24 avril et 29 mai 1909.

Herhold. — Primare Typhlitis. *Deutsche Medizinische Wochenschrift*, T. XXXVII, n° 4, 26 janvier 1911.

Hochenegg. — Indications de l'appendicectomie dans les douleurs iléo-cœcales. *Soc. de médecine de Vienne*, 1905.

Hochneeg. — *In. Semaine Médicale*, 1906, p. 609.

Jackson. — Pricolite membraneuse. *Surgery, Gynecology and Obstetrics.* T. IX, n° 3, septembre 1904, 2e semestre p. 278.

Jalaguier. — *Soc. de chirurgie*, 1900, p. 180.

Jalaguier. — *Traité de Chirurgie*, Duplay et Reclus, Article Appendicite.

Kaulkiovsky. — Sur l'épiploïte, *Société chirurgicale de Kieff.* 15 février 1909, in *Chirourguitchevsky Archiv. Veliaminova* : T. XXVI, n° 2, pages 464 à 475.

Kleski. — In Th. Leroy.

Klemm. — Ueber die chronische anfallsfreie Appendicitis. *Mitteil, aus den. grenzgeb. der. Med. und Chir.* 1906.

Klose. — Le cæcum mobile, anatomie et clinique, *Beitrage*

zur Klinichen Chirurgie, Tome LXIII, fasc. 3 juin 1909. p. 711 à 740, *Journal de chirurgie*, août 1909, p. 195.

Klose. — La torsion habituelle du cæcum mobile. Description d'un type morbide, *Munchener medizinische Woch.* Tome LVII, n° 7. 15 février 1910 *Jour. de chirurgie* n° 4, avril 1910, p. 428.

A. Lane. — Influence des coudures de l'intestin sur la production de la stase intestinale chronique. *The British. Medical Journal*, n° 2.625, 22 avril 1911, p. 913 à 915. *Journal de chirurgie*, 1er semestre 1911, p. 673.

Lane. — *The operative treatement of chronic constipation.* Nisbet and C°, éditeurs, London 1909.

Lapeyre. — *Gaz. Méd. du Centre.* Tours 1903. VIII 17-19. Résultats de l'intervention dans l'appendicite compliquant la colite muco-membraneuse.

Lardennois. — Les ptoses du cæcum. *Presse Médicale*, T. XVIII, n° 45, 4 juin 1910.

Lardennois. — Les ptoses du cæcum. *Société anatomique de Paris,* 1910, 6 mai.

Lederer. — *Centralblatt. f. die Grenzgebiete der Med. und. Chir.*, 1908, n° 1, n° 11.

Legueu. — Clinique de l'hôpital Laënnec rapportée dans *Journal des Praticiens*, 1910, p. 709.

Lejars — Typhlite et périty phlite. *Semaine Médicale*, 1906, p. 217.

Lejars. — Les points douloureux appendiculaires, *Semaine Médicale*, 11 mars 1908.

Le Play (A.) et Fabre (J.). — *Physiologie du Péritoine Le grand épiploon.* Encyclopédie scientifique des aides-mémoire. Léauté, chez Masson, Paris 1912.

Le Play et Corpechot. — *C. R. Soc. Biologie*, 11 juin 1904.

Leroy. — *Des Epiploïtes*, th. de Lille 1905, et *Arch. gén. de Chirurgie*, aout et sept. 1907.

Lester Léonard. — Étude des mouvements de l'estomac et de l'intestin par la radiographie instantanée. *Archives of*

the Roentgen Ray, 1908 octobre. *Journal de Chirurgie* n° 9 décembre 1908, p. 917.

Letulle. — Lésions de l'épiploon dans l'appendicite chronique. *Bull. société anatomique de Paris*, juillet 1899, p. 738.

Levrey. — *Du rôle de l'épiploïte aiguë ou chronique (adhérences épiploïques) au cours des appendicites*. Th. Paris, 1899.

Liertz (Rh.). — Sur la situation de l'appendice vermiforme *Archiv für klinische Chirurgie* T LXXXIX, f. 1, 1909 p. 55 à 96. *Journal de chirurgie*, juin 1909 p. 683.

Loeper et Ch.-Esmonet. — Point douloureux de l'artère iliaque droite et faux points appendiculaires. — *Bull. méd.* 28 mai 1910. — N° 43.

Loeper et Esmonet. — Les algies sympatiques et l'hypéresthésie de l'abdomen. *Presse méd.* 23 août 1910.

Loeper. — Les pericolites du colon et des transverses. *Leçons de pathologie digestive*. — Masson 1911.

Longuet (L.). — *Sem. méd.* Paris. 1902. XXII, 185-188. La dyspepsie appendiculaire et son traitement.

Luis y Yagüe. — Sur la typhlite, la périty phlite et l'appendicite. (*Revista Ibero-Americana de Ciencias Medicas*, T XXIV, n° 74, octobre 1910.

Lyons. — Typhlitis. *The American Journal of Obstetrics and Diseases of Women and Children*. 1909, T. LIX, n° 1, janvier.

Lynn, Thomas, Ringrose, Gore. — Dyspepsie appendiculaire. *The British Médical Journal*, n° 2567, 12 mars 1910.

Maisonnet. — *Le rôle de défense du grand épiploon*. Th. Lyon 1908-09.

Maisonnet et Thévenot. — Du rôle du grand épiploon dans les injections intra-péritonéales de bacille tuberculeux en culture homogène. *Province Médicale*, décembre 1908, n° 49.

Mantle. — Colite muqueuse et ses relations avec l'appendi-

cite et la péricolite. *The British Médical Journal*, 1908, n° 2480, 11 juillet.

Marre. — *Les réactions générales d'origine colique (étude clinique.)* Thèse de Paris, décembre 1910.

Mauclaire. — Cœcoplicature et Cœcopexie complémentaires de l'appendicectomie. *Arch. gén. de chirurgie*, 25 juin 1910, n° 6.

Mauclaire. — Epiploïte totale compliquant une salpingite. *Arch. gén. de Chirurgie*, 1909 p. 917-922.

Martin. — Maladies du côlon. *New-York Médical Journal* T. XCI, n° 7, 12 février 1910.

Meyerson. — Les tumeurs inflammatoires de la paroi abdominale, consécutives à l'appendicite. *Beiträge zur klinischen Chirurgie*, 1908, T. XL, fasc. 1-2, octobre, p. 221 à 236. *Journal de chirurgie*, Janvier 1909, p. 70.

Milian. — Mobilité défensive de l'épiploon. *Gaz. des Hôp.* Juillet 1899.

Milian. — Structure de l'épiploon du cobaye. *Bull. Soc. Anat.* Mars 1904.

Morison. — Remarks on some fonctions of the omentum. *Bristich med. Journ.* 1906, n° 2.350 p. 76-78.

Mosti. — Sur 3 cas de pseudo-appendicite en rapport avec la coloptose. *Gazetta degli Ospedali e delle Cliniche* T. XXXI, n° 117, 29 sept. 1910, pages 1233-1234. *Journal Chirurgie*, décembre 1910, p. 725.

Moynihan. — La dyspepsie appendiculaire *The Bristich Medical Journal*, n° 2561, 29 janvier 1910, p. 241-245. *Journal de Chirurgie.* Mars 1910, p. 322.

Nenhof et Wiener. — Quelques expériences concernant les adhérences épiploïques. *Surgery, Gynecology and Obstetriis*, T. X, n° 4, avril 1910.

Nimier. — *Bull. et Mém. Soc. Chir.* Paris 1900, XXVI, 131-132. Des épiploïtes dans l'appendicite.

Norris. — L'épiploon : anatomie, histologie et physiologie à

l'état de santé et à l'état de maladie. *University of Penna, Medical Bulletin,* 1908, T. XXI, n° 4, juin.

Norris. — Rôle de l'épiploon en chirurgie abdominale. *The American Journal of Obstetrics and Diseases of Women and children* 1908, T. *LVIII*, n° 6 décembre.

Pallin. — Sur la typhlite et la colite de l'ascendant. *Beiträge zur klinischen chirurgie,* T. LXXI, f. 2, décembre 1910.

Paterson. — Gastralgie appendiculaire ou appendice comme cause de troubles gastriques. (*The Lancet*, T. *CLXXVIII* n° 4515, 12 mars 1910, p. 708 à 712. *Journal de chirurgie* mai 1910 p. 562.

Pirone. — Sur la fonction protectrice du grand épiploon *Arch. ital. de biologie*. T. *XL* 1903.

— Sulla fisiopatologia del grande épiploon. *Riforma Medica* 1905.

Poirier et Charpy. — *Traité d'anatomie humaine*, fascicule Les lymphatiques. p. 1223.

Presno (J.-A.) — *R. de méd. y cirurg. de la Habana.* 1900, 293-300 et 308-314. De la reseccion de l'épiploon et de l'appendice en los laparatomios par appendicites cronica y por amientos.

Przewalski. — Sur le grand épiploon. *Berliner klinische Wochenschrift*, 1908, n° 27, 6 juillet.

Quénu et Cavasse. — *Bulletin et mém. Soc. de chir. de Paris*, 1900, XXVI 82-88. Des para-appendicites.

Ranvier. — *Arch. de Phys.* 1874. Recherches sur la formation des mailles du grand épiploon.

Rastouil. — *Appendicite chronique.* Thèse de Paris 1900-1901, n° 223.

De Rienzi et Boeri. — Rôle protecteur de l'épiploon. — *13e Congrès de la Soc. italienne de Méd. int.*, 1903.

Roger. — Rôle protecteur de l'épiploon. *Soc. Biologie*, février 1898.

Röpke. — Sur la typhlite aiguë primitive. *Archiv. fur. kli-*

nische chirurgie. T. XCI, fas. 1, 1909, p. 160 à 176. Analyse, *Journal de Chirurgie*. N° 1, janvier 1910, p. 78.

Marc Roussiel. — *Contribution à l'étude de la physiologie normale et pathologique du péritoine.* Bruxelles, 1911.

J. Ch. Roux. — Adhérences péricæcales et péricoliques, in *Pathologie gastro-intestinale.* Mathieu et Roux. 3e série 1911, Octave Doin.

Roux. — Constipation cæcale entretenue par des adhérences au niveau de l'angle droit du colon. (*Archives des malades de l'appareil digestif et de la nutrition*, T. IV, n° 5, mai 1910.

Rubin. — Fonctions du grand épiploon, étude pathologique et expérimentale. *Surgery Gynecology and Obstetrics.* T, XII, n° 2, Février 1911.

Ruge. — Occlusion intestinale au cours de la périty phlite et à sa suite. (*Archiv fur Klinische Chirurgie.* T. XCIV, f. 4, 15 mars 1911.

Schwarz. — Le radiodiagnostic du cæcum mobile. *Société império-royale des médecins de Vienne*, 4 février 1910, *Wiener medizinische Wochenschrift*, T. XXIII, n° 6. 10 février 1910.

Schwarz. — Le diagnostic du cœcum mobile à l'aide des rayons X. (*Weiner medizinische Wochenschrift* T. LX, n° 23, 4 juin 1910.

Schwartz (An.) — Douleurs appendiculaires et rénales. *Progrès Médical*, 1910, n° 37, 10 septembre.

Sheffield. — Appendicite, typhlite et périty plite chez les enfants. *International Journal of Surgery*, T. XXIII. n° 9, 1910.

Silhol. — Diagnostic de l'appendicite chronique. (*Rapport au XXIVe Congrès français de chirurgie.* Paris. octobre 1911.

Simon. — *Société anatomique.* Juillet 1903, page 579. Réaction épiploïque à la suite d'injections expérimentales de toxine ou de sérum diphtériques.

Simon. — Le rôle de l'épiploon au cours des infections générales. *Presse Médicale*, 17 octobre 1903.

Sappey. — *Description et Iconographie des vaisseaux lymphatiques*. Paris 1885.

Springer. — Sur la transplantation de portions d'épiploon libres dans la cavité abdominale. *Beiträge zur Klinischen Chirurgie* T. *LXVII*. Avril 1910.

Stierlin. — Das cœcum mobile als Ursache Manchner Fälle von sog. chronischer. Appendicitis und die Erfolge des cœcopexie. *Deutsche Zeitschrift f. chir.* 1910. T. *CVI*.

Strajesko. — Sur le cæcum mobile. *Practitchevshy Vratch* (en russe) T. IX, n° 21, 23 mai 1910 et 22, 30 mai 1910.

Ulesko Stroganova. — Sur la réaction de défense locale de l'organisme vis-à-vis de diverses irritations et particulièrement sur la résorption graisseuse dans l'ovaire et dans l'épiploon. *Monatsschrift für Geburtshülfe und Gynäcologie*. T. XXXI, 1901, f. 3, mars.

Suzucki. — Sur la résorption au niveau du grand épiploon chez l'homme. *Virchows Archiv für pathologische Anatomie und Physiologie und für Klinische Medizin*, T. CCII, f. 2, 1910.

Szerszynsky. — De l'épiploïte. *Przeglad chirurgiezny i ginecologiezny*, Tome 1, n° 3, 1er octobre 1909, p. 267 à 287 compte rendu dans le *Journal de chirurgie*. N° 1, janvier 1910, page 64.

Tavel. — Péricolite cicatricielle post-opératoire. *Congrès français de chirurgie* 1903, et *Revue Med. de la Suisse romande*. 1904. N° 1.

Tripier et Paviot. — *Encyclopédie*. Léauté, 1903. La péritonite sous-hépatique d'origine vésiculaire.

— — Pathogénie péritonitique « de la colique hépatique » et des crises douloureuses épigastriques. *Semaine médicale*, 1903, p. 23, et Pathogénie péritonitique de la crise appendiculaire. *Arch. gén. de médecine*, juillet 1899.

Tuffier et Aubourg. — Exploration radiologique du gros intestin par le lavement bismuthé. *Soc. de chirurgie*, 22 mars 1911.

Wagon.—*Appendicite chronique d'emblée.* Th. Paris 1904-05. n° 88.

Walther. — Sur une forme d'appendicite chronique : appendicite avec adhérences épiploïques. *XIIe Congrès français de chirurgie*, 1898, p. 339.

— — Des troubles digestifs dans l'appendicite chronique. Rôle de l'infection et des épiploïtes. *Soc. de chirurgie*, 1900, p. 254.

Walther. — Appendicite chronique et épiploïtes. *Soc. de Chirurgie*, 1900 p. 180 ; 1900 p. 824 ; 1902 p. 739 ; 1905 p. 274 ; 1905 p. 354 ; 1905 p. 396 ; 1905 p. 510, 1906 p. 58.

Walther. — Des Epiploïtes chroniques *XIXe Congrès français de Chirurgie.* 1906 p. 169.

Walther. — *Congrès de Buda-Pest*, 1909.

Walther. — Epiploïte ayant continué d'évoluer après l'ablation de l'appendice. — *Société de Chirurgie de Paris*, 28 décembre 1910.

Walther. — Traitement de l'appendicite chronique. *Rapport au XXIVe Congrès français de Chirurgie.* Paris. Octobre 1911.

Weber. — Les Maladies du colon au point de vue médical. *New-York Medical Journal*, n° 7, 12 février 1910.

Weidenreich. — Ueber die Zelligen Elemente der Lymphe und der serösen Hohlen. *Verh d'anat. Ges. auf der 21 Vers. in Wurzburg* 24-27 avril 1907.

Weil (Mlle Marguerite).— *Points douloureux abdominaux et des erreurs de diagnostic qu'ils comportent.* Th. Paris, 1911 n 274.

Wiemann. — Le cæcum mobile et l'appendicite chronique *Deutsche medizinische Wochenschrift*, 1909, T. XXXV, n° 4, 28 janvier, p. 146.

Wiesner (B.) — Importance de l'exploration du côlon par la

radiographie. *Münchener medizinische Wochenschrift*, 1908, n° 9, 3 mars, p. 445. *Journal de Chirurgie*, n° 3, Juin 1908, p. 161.

Wilms. — Fixation du cæcum mobile dans des cas de soi-disant appendicite chronique. *Centralblatt für Chirurgie*, 1908, n° 37, 12 septembre.

Wilms. — Das cœcum mobile als Ursache Manchner Fälle von sog. chronischer Appendicitis. *Deutsche Méd. Woch.* 1908 n° 41 p. 1756-1758.

— Appendicite chronique, mobilité du cæcum et constipation. *Soc. des sciences méd. et naturelles de Heidelberg*, 24 janv. 1911 (in *Münchener medizinische Wochenchrift*, T. XVIII, n° 13, 28 mars 1911.

Wilson Stacey. — La douleur dans la colite muqueuse et les états inflammatoires du colon. *The Bristish Médical journal*, n° 2532, 10 juillet 1909 p. 73-77. *Journal de chirurgie*, septembre 1909 p. 322.

Virchow. — *Virchow's Archiw*. V. 1853, p. 281.

Zesas Denis G. — *Deutsche Zeit f. Chirurgie* 1909 Bd. *LXXXXVIII*. Uber im Anschluss an Bauchoperationen und Entzündungen der Bauchorganc vorkommende entzündliche Geschwulste des Netzes. *Epiploïtiden* p. 503-520.

TABLE DES MATIÈRES

Pages

Avant-Propos. — Division du sujet 1

PREMIÈRE PARTIE

Chapitre i. — **Historique** 7

Chapitre ii. — **Anatomie pathologique** 15
Epiploïtes chroniques libres 16
Epiploïtes chroniques adhérentes 23
Statistique 46
Etude histologique 50

Chapitre iii. — **Etude clinique** 54
Symptômes 54
Premier groupe 55
Deuxième groupe 65
Troisième groupe 68
Evolution. Complications. Pronostic 70
Diagnostic 71

Chapitre iv 87
Etiologie 87
Pathogénie. Physiologie pathologique 94
Rôle de l'Epiploon 95
Pathogénie des Epiploïtes 97
Pathogénie des symptômes 104

Chapitre v. — **Traitement** 107

DEUXIÈME PARTIE

Observations. 121
Observations provenant de l'Hôpital de la Pitié 124
Epiploïtes chroniques libres. 124
Epiploïtes chroniques adhérentes 146
Observations communiquées par M. Walther 195
Epiploïtes chroniques libres. 195
Epiploïtes chroniques adhérentes 207
Epiploïtes ayant continué à évoluer après l'Appendicectomie 216
Conclusions. 225
Bibliographie. 229

COULOMMIERS
Imprimerie DESSAINT et Cie.

DONEC OPTATA VENIANT RIGABO